



Disponible en ligne sur

ScienceDirect
www.sciencedirect.com

Elsevier Masson France

EM|consulte
www.em-consulte.com



Historique du traitement du cancer du sein

History of breast cancer reconstruction treatment

J. Bardot ^{a,*}, G. Magalon ^a, R.F. Mazzola ^b

^a Service de chirurgie plastique, Aix-Marseille université, hôpital de la Conception, Assistance publique–Hôpitaux de Marseille, 147, boulevard Baille, 13005 Marseille, France

^b Department of clinical sciences and community health, Policlinic hospital, Milan, Italie

MOTS CLÉS

Reconstruction
mammaire ;
Histoire

KEYWORDS

Breast reconstruction;
History

Résumé En six pages de dessins les auteurs résument l'histoire du traitement du cancer du sein, puis les étapes de la reconstruction. Ils mettent l'accent sur la variété des techniques qui ont été employées et sur les débats autour des indications de la reconstruction après cancer.
© 2018 Publié par Elsevier Masson SAS.

Summary The authors summarize in those six pages of drawings the history of breast cancer reconstruction treatment. The focus is on the variety of techniques available for breast reconstruction and on the debates around different indications.
© 2018 Published by Elsevier Masson SAS.

L'histoire de la reconstruction mammaire pourrait à elle seule faire l'objet d'un livre. La variété des techniques fut grande, et les discussions entre confrères passionnées. Nous avons choisi ici de la représenter de façon atypique et animée.

L'introduction nous permet, via une 1^{re} figure, de justifier le recours au dessin (Fig. 1).

La Fig. 2 retrace l'histoire du traitement de la maladie cancéreuse (Fig. 2). Les débuts de la reconstruction mammaire sont évoqués sur la Fig. 3. Les lambeaux musculocutanés, utilisés dès 1906 par Tansini, devinrent dans les années 1970–1980 la technique de référence en reconstruction mammaire (Fig. 4). Les prothèses mammaires en silicone

restent très utiles, rarement seules, plus souvent en complément de volume d'un lambeau. L'expansion cutanée se heurte au quotidien aux séquelles de radiothérapie et à la difficile gestion des complications (Fig. 5).

Les capacités régénératives des autogreffes graisseuses ont été découvertes en chirurgie esthétique à la fin du XX^e siècle (!) mais ces techniques voient leur emploi encadré par des recommandations strictes en reconstruction mammaire (Fig. 6). La microchirurgie a connu son essor à partir de 1979. Abdomen, fesses et cuisses fournissent les principaux sites de prélèvement d'une technique maintenant très largement utilisée (Fig. 7).

* Auteur correspondant.

Adresse e-mail : j.bardot@orange.fr (J. Bardot).

L'histoire de la reconstruction de la PAM est plus difficile à retracer (Fig. 8). Enfin, le dernier chapitre illustre la difficulté que peuvent rencontrer les idées nouvelles

pour s'imposer, en prenant un exemple de débats au sein de notre société savante dans les années 1970 (Fig. 9).

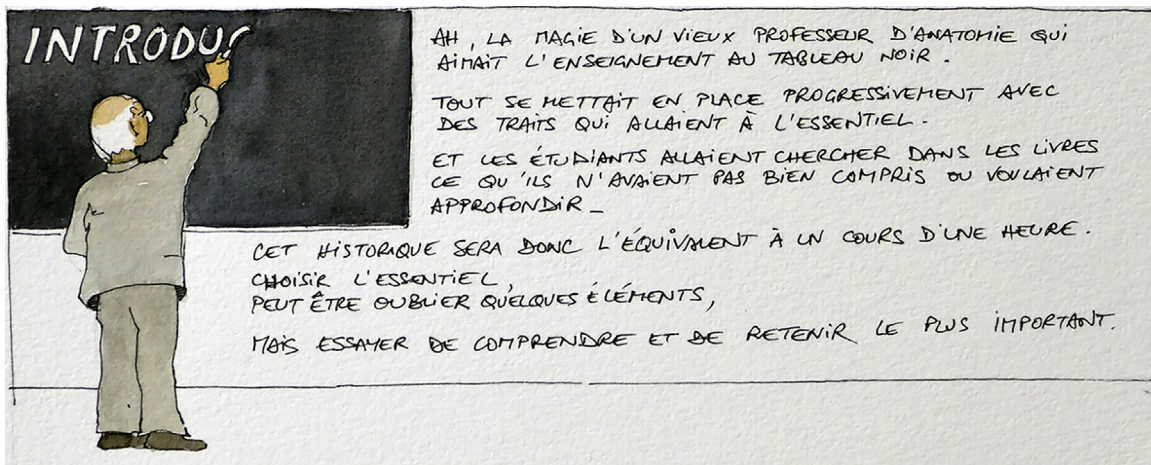


Figure 1 Pourquoi des dessins ?

Download English Version:

<https://daneshyari.com/en/article/11008504>

Download Persian Version:

<https://daneshyari.com/article/11008504>

[Daneshyari.com](https://daneshyari.com)