



Relato de caso

Presença do tendão flexor acessório longo dos dedos no tratamento cirúrgico da tendinopatia insercional do tendão calcâneo: relato de caso[☆]



Nelson Pelozo Gomes Júnior, Carlos Vicente Andreoli*, Alberto de Castro Pochini, Fernando Cipolini Raduan, Benno Ejnisman e Moisés Cohen

Universidade Federal de São Paulo (Unifesp), São Paulo, SP, Brasil

INFORMAÇÕES SOBRE O ARTIGO

Histórico do artigo:

Recebido em 31 de dezembro de 2014

Aceito em 28 de janeiro de 2015

On-line em 6 de junho de 2015

Palavras-chave:

Tendinopatia
Tornozelo
Pé

Keywords:

Tendinopathy
Ankle
Foot

R E S U M O

A presença de tendões acessórios no pé e no tornozelo necessita de seu reconhecimento, visto que, a depender da localização, podem gerar afecções, seja em processos álgicos ou no manuseio do achado cirúrgico. Descrevemos a presença do tendão flexor acessório dos dedos na exposição cirúrgica para transferência do tendão flexor longo do hálux para o calcâneo na vigência de afecção de tendinopatia insercional do tendão calcâneo associado à afecção de Haglund.

© 2015 Sociedade Brasileira de Ortopedia e Traumatologia. Publicado por Elsevier Editora Ltda. Todos os direitos reservados.

Presence of a long accessory flexor tendon of the toes in surgical treatment for tendinopathy of the insertion of the calcaneal tendon: case report

A B S T R A C T

The presence of accessory tendons in the foot and ankle needs to be recognized, given that depending on their location, they may cause disorders relating either to pain processes or to handling of the surgical findings. We describe the presence of an accessory flexor tendon of the toes, seen in surgical exposure for transferring the long flexor tendon of the hallux to the calcaneus, due to the presence of a disorder of tendinopathy of the insertion of the calcaneal tendon in association with Haglund's syndrome.

© 2015 Sociedade Brasileira de Ortopedia e Traumatologia. Published by Elsevier Editora Ltda. All rights reserved.

[☆] Trabalho desenvolvido na Disciplina de Medicina Esportiva, Departamento de Ortopedia e Traumatologia, Escola Paulista de Medicina (EPM), Universidade Federal de São Paulo (Unifesp), São Paulo, SP, Brasil.

* Autor para correspondência.

E-mail: andreolicruz@uol.com.br (C.V. Andreoli).

<http://dx.doi.org/10.1016/j.rbo.2015.04.023>

0102-3616/© 2015 Sociedade Brasileira de Ortopedia e Traumatologia. Publicado por Elsevier Editora Ltda. Todos os direitos reservados.

Introdução

A tendinopatia insercional do tendão calcâneo associada ou não com exostose óssea ou deformidade de Haglund é uma afecção de difícil tratamento e pode causar incapacidade funcional e limitação no desempenho de atletas.¹

A afecção envolve degeneração tendínea associada ao espessamento de bursa e tecidos peritendíneos, somada à pressão mecânica exercida pela proeminência óssea com diminuição da vascularização local.¹ Quando grave, tem pouca porcentagem de sucesso no tratamento conservador. Uma opção é a transferência do tendão flexor longo do hálux para o calcâneo.^{1,2}

A escolha do flexor longo do hálux deve-se ao fato de ter comprimento adequado, ser durável, mais forte do que o fibular e de o eixo de força de contração ser similar ao do tendão calcâneo e manter o balanço muscular, além da proximidade ao tendão calcâneo, o que facilita o ato cirúrgico.^{1,2}

No ato cirúrgico associa-se o desbridamento necessário de toda a área de tendinose desvitalizada do tendão calcâneo com exostectomia ou ostectomia do processo posterior superior do calcâneo até obter-se a descompressão de todo o tendão calcâneo. No caso apresentado usamos a técnica de transferência do tendão flexor do hálux para o calcâneo, com captação do tendão acima do maléolo¹ e fixação do tendão flexor longo do hálux com parafuso de interferência anteriormente à inserção do tendão calcâneo. Com essa técnica mantêm-se intactas as conexões ou as vincas do coto distal do tendão flexor longo do hálux com o tendão flexor dos dedos.

O objetivo do relato de caso foi apresentar o achado cirúrgico do tendão flexor longo acessório dos dedos

superficialmente e lateralmente ao tendão flexor do hálux na transferência para tendinopatia do calcâneo insercional.

Relato de caso

Paciente de 48 anos, sexo masculino, apresentava dor crônica posterior no tornozelo de caráter progressivo, durante e após a atividade física, mesmo recreacional, que ocasionava limitação funcional na prática de futebol e corridas de curta distância. Paciente apresentava dor à palpação na inserção do tendão calcâneo e marcha antálgica.

A radiografia evidenciava uma calcificação na inserção tendinosa e a ressonância a tendinose e a lesão parcial do tendão na inserção do tendão calcâneo (fig. 1). Após exame clínico e exames complementares foi diagnosticado como tendinite insercional do tendão calcâneo com deformidade de Haglund e tendinose importante associadas.

Após oito meses de tratamento conservador, com fisioterapia específica, hidroterapia e medicações analgésicas e antiinflamatórias, optou-se por tratamento cirúrgico com plano de transferência do tendão flexor longo do hálux, ostectomia posterossuperior do calcâneo e desbridamento de toda a região desvascularizada e fibrótica do tendão calcâneo.

O paciente foi posicionado em decúbito prono, torniquete insuflado em raiz de coxa após raquianestesia, feitas assepsia e antisepsia e colocação de campos estéreis, incisão posteromedial desde transição miotendínea do tendão calcâneo até inserção distal, e curvatura lateral para maior abordagem de inserção e exostose óssea.

Feita dissecação por planos com hemostasia rigorosa, preservou-se o tecido subcutâneo até se visualizar o paratendão. Fez-se a inspeção e o desbridamento de todo o tecido

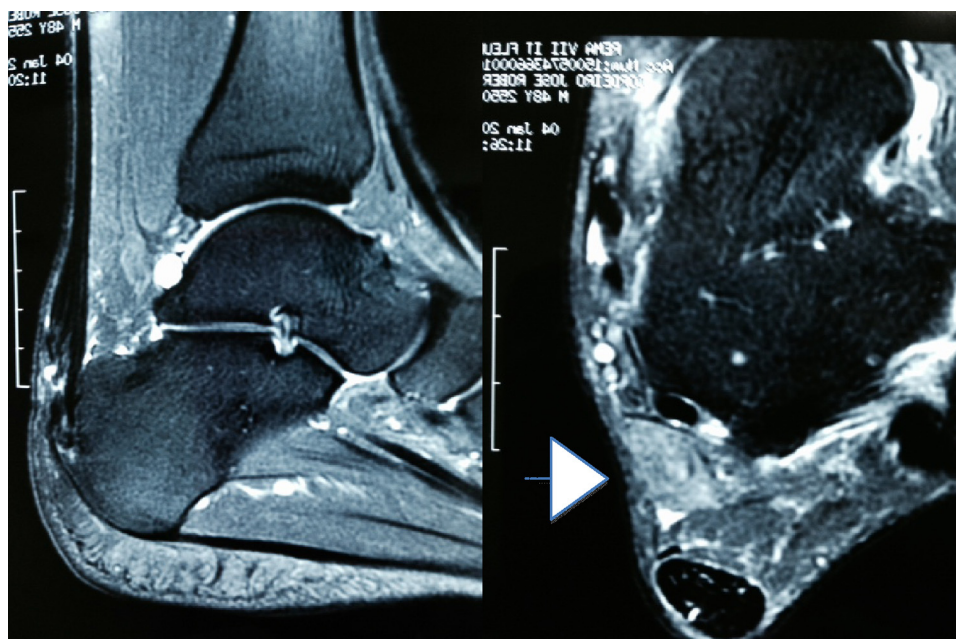


Figura 1 – Imagens de RNM em T2 que mostram na figura à esquerda tendinite insercional com degeneração e tendinose do tendão calcâneo e na figura à direita o tendão flexor acessório dos dedos em seu ventre muscular é identificado pela seta reta à esquerda, enquanto o tendão flexor longo do hálux é identificado pela seta.

Download English Version:

<https://daneshyari.com/en/article/2713099>

Download Persian Version:

<https://daneshyari.com/article/2713099>

[Daneshyari.com](https://daneshyari.com)