

## ARTÍCULO BREVE

# Elastografía de mama

Virtudes Gómez Bermúdez, M. Jesús González Alonso y Rosa Ariza García

Área de Radiología Mamaria y Ginecológica, UDIAT-CD, Corporació Sanitària Parc Taulí, Sabadell, Barcelona, España

Recibido el 8 de junio de 2010; aceptado el 7 de septiembre de 2010.

### PALABRAS CLAVE

Elastografía de mama;  
Técnica de medición;

### KEYWORDS

Breast elastography;  
Measurement  
technique;

### Resumen

La ecografía de la mama fue en el pasado una técnica con un alto rendimiento para diferenciar entre lesiones quísticas y sólidas. Hoy es capaz de ir más allá de estas limitaciones, por lo que se ha convertido en una técnica imprescindible en el manejo diagnóstico. Esta evolución ha conllevado una alta tecnificación de los equipos de ultrasonido. Primero con el Doppler, con los armónicos y, más recientemente, con el empleo del contraste endovenoso y la elastografía.

Esta es una técnica de medición de las características elásticas de los tejidos utilizando equipos de ultrasonidos convencionales. Se fundamenta en determinar la dureza de las lesiones para así valorar la naturaleza de estas. Cuanto menor es la dureza de una lesión, mayor es la probabilidad de que se trate de una lesión benigna, mientras que cuanto mayor es la dureza, más probabilidades hay de que estemos frente a una lesión sospechosa de malignidad.

La elastografía, junto con el estudio ecográfico mamario convencional, aumenta la precisión diagnóstica, con lo que se obtiene un estudio más completo y fiable.

© 2010 ACTEDI. Publicado por Elsevier España, S.L. Todos los derechos reservados.

### Breast elastography

#### Abstract

In the past, the usefulness of breast ultrasonography was mainly limited to differentiating between cystic and solid lesions. However, technological developments in ultrasound equipment—beginning with Doppler imaging and continuing with harmonic imaging and more recently intravenous contrast-enhanced imaging and elastography—have made ultrasonography an essential tool in the diagnostic workup and management of breast lesions.

Elastography is a technique to measure the stiffness of tissues using conventional ultrasound scanners. The less stiff a lesion, the greater the likelihood that it is benign; and conversely, the stiffer a lesion, the greater the likelihood that it is malignant.

\*Autor para correspondencia

Correo electrónico: Virtugobe@gmail.com (V. Gómez Bermúdez).

Using elastography together with conventional breast ultrasonography increases the diagnostic accuracy of the examination and enables a more thorough and reliable examination.

© 2010 ACTEDI. Published by Elsevier España, S.L. All rights reserved.

## Introducción

Como bien se cita en el artículo de Camps et al, para reconocer y diagnosticar una lesión mamaria es muy importante la palpación de la mama —el tejido canceroso es más duro que el tejido normal adyacente—; sin embargo, la palpación clínica a veces es difícil de reproducir y está limitada por una baja sensibilidad y valores de sensibilidad y especificidad contrastados.

A principios de los años noventa se desarrolló una técnica llamada elastografía, que nos permite evaluar objetivamente la relación entre las diferentes estructuras y su elasticidad tisular.

En 1997 se publicó el primer estudio clínico que demostró que la elastografía era útil en la diferenciación de las lesiones mamarias sólidas. El hallazgo más significativo fue que los carcinomas ductales infiltrantes mostraban en las imágenes elastográficas un tamaño superior que en las imágenes ecográficas del modo B.

## Bases físicas de la elastografía

Para poder entender la elastografía, en primer lugar tenemos que saber cómo se mide la elasticidad de un tejido. La elasticidad es el resultante del cociente entre la compresión realizada contra un tejido y la deformación que se consigue con ella, lo que conocemos como elasticidad o módulo de Young (fig. 1).

## Técnica

Esta técnica se realiza con un ecógrafo convencional, el cual lleva incorporado un módulo de elastografía.

En primer lugar se evalúa la lesión en modo B y posteriormente se realiza la elastografía, utilizando el mismo transductor para ambos estudios. Se selecciona el programa en el monitor y, tras aplicar una mínima presión con el transductor contra la lesión, esta se deforma. Los ultrasonidos detectan esta deformación y, tras una serie de cálculos complejos, los valores de esta se traducen en una escala cromática.

En la pantalla aparecen dos imágenes en modo B: a una de ellas se superpone el mapa de color resultante, mientras que la otra queda como referencia.

Podemos obtener imágenes estáticas o en forma de videoclip (fig. 2). Los datos de la elastografía pueden traducirse en una escala de grises o en una escala cromática de 256 colores, que son lo que llamamos elastograma en blanco y negro y elastograma en color.

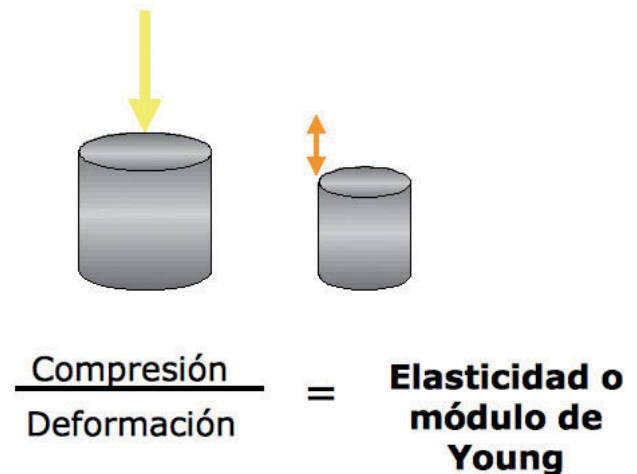


Figura 1 Fórmula de elasticidad o módulo de Young.

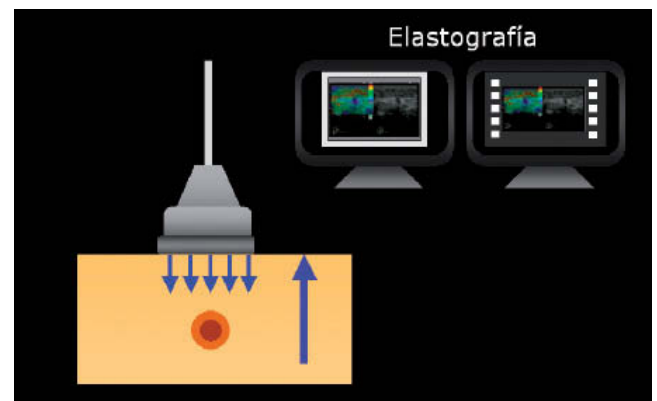


Figura 2 Esquema de la técnica.

## Elastograma en color

El elastograma en color obtenido con nuestro equipo (Antares Siemens) presenta una gama de colores que oscila entre el violeta y el rojo (fig. 3); el primero es característico de lesiones blandas, típicamente benignas (fig. 4); el rojo es característico de lesiones duras y, por lo tanto, sospechosas de malignidad (fig. 5).

## Elastograma en blanco y negro

El elastograma en blanco y negro se representa en una gama de grises. La lesión aparece casi siempre en negro y la dureza se refleja en el tamaño.

Download English Version:

<https://daneshyari.com/en/article/2733237>

Download Persian Version:

<https://daneshyari.com/article/2733237>

[Daneshyari.com](https://daneshyari.com)