



REVISTA BRASILEIRA DE ANESTESIOLOGIA

Official Publication of the Brazilian Society of Anesthesiology
www.sba.com.br



ARTÍCULO CIENTÍFICO

Nueva Técnica de Cateterización de Uso Prolongado en Canal Epidural Sacral de Conejos

Yüksel Erkin^{a,*}, Zeynep Aydın^b, Aydın Taşdöğen^a, Ayşe Karıcı^a

^a Departamento de Anestesiología, Facultad de Medicina, Dokuz Eylül University, İzmir, Turquía

^b Departamento de Anestesiología, Alsancak State Hospital, İzmir, Turquía

Artículo sometido el 24 de agosto de 2012; aceptado el 31 de octubre de 2012

DESCRIPTORES

Espacio Epidural;
ANATOMIA;
EQUIPOS, Cateter
Epidural;
TÉCNICAS ANESTÉSICAS,
Regional, epidural,
sacral;
ANESTÉSICOS, Local,
lidocaína;
ANIMAL, Conejo

Resumen

Justificativa y objetivos: El objetivo de este estudio fue desarrollar una técnica sencilla y práctica para la cateterización crónica en canal epidural sacral de conejos.

Métodos: El estudio incluyó diez conejos con peso entre 2 y 2,5 kg. Después de la anestesia y la analgesia, pusimos un catéter epidural por medio de una incisión longitudinal de 2 cm en la cola por encima de la región del hiato sacral. Confirmamos la localización con la administración de lidocaína al 1% (nivelación de la pérdida sensorial y de la función motora de los miembros inferiores). El catéter se introdujo por medio de un túnel subcutáneo hasta el cuello, en dónde finalmente se fijó.

Resultados: La implantación de catéter crónico epidural de cola fue exitosa en todos los conejos. Los catéteres permanecieron eficazmente en el lugar por diez días, sin interurrencias durante ese período. La ubicación del catéter fue reconfirmada por la lidocaína al 1% en el último día. Después de sacrificar a los animales, se procedió a la laminectomía y se verificó la ubicación del catéter en el espacio epidural.

Conclusiones: En la literatura existen varios métodos de cateterización del espacio epidural en modelos animales. La cateterización del espacio epidural en conejos puede ser hecha por medio de las vías atlanto-occipital, lumbar o de cola por amputación de la cola. Las técnicas de cateterización intratecal y epidural descritas en la literatura exigen una pericia quirúrgica y el conocimiento de procedimientos quirúrgicos, como la laminectomía y la amputación de la cola. Nuestra técnica no requiere gran habilidad quirúrgica, la integridad anatómica se preservó y no hubo un mal posicionamiento del catéter. Como conclusión, podemos sugerir que la nueva técnica de cateterización epidural es sencilla, fácilmente aplicable y que puede ser usada en estudios experimentales de modelos animales.

© 2013 Sociedade Brasileira de Anestesiologia. Publicado por Elsevier Editora Ltda.

Este é um artigo Open Access sob a licença de [CC BY-NC-ND](https://creativecommons.org/licenses/by-nc-nd/4.0/)

*Autor para correspondencia. 852 Sokak, Nº 21, Atatürk Mahallesi, Bornova İzmir/Türkiye. Tel: +90 (505) 525-0122, +90 (232) 221-1994.
E-mail: yuksel.erkin@deu.edu.tr (Y. Erkin)

Introducción

La cateterización epidural está entre los procedimientos más usados para anestesia y analgesia en seres humanos. Los anestésicos locales, como la morfina y otros opiáceos y agentes, como la clonidina y la somatostatina, pueden ser administrados por esa vía.¹⁻⁸ Hay otros agentes nuevos que están siendo testados para la obtención de la analgesia por vía epidural y espinal. Antes de usar cualquier agente por vía epidural o espinal en humanos, el efecto del agente debe ser testado en animales experimentales.^{1,2,5,8-11} Diferentes técnicas de cateterización fueron desarrolladas en animales como perros, gatos y monos. Sin embargo, el mantenimiento y la preparación de esos animales son caras y requieren condiciones especiales de laboratorio. Comparativamente, los conejos son animales experimentales de fácil obtención, mantenimiento y monitoreo, usados para ese fin.^{1-4,7,9-12} Varias técnicas de cateterización crónica en el canal epidural de conejo se han descrito en la literatura. Sin embargo, la mayoría de ella exige una habilidad quirúrgica especial y experiencia, y el uso de un microscopio quirúrgico en la mayoría de los casos.^{1,2,4,7-9,11-13} En este estudio, nuestro objetivo fue desarrollar una técnica sencilla, aplicable y eficiente para la cateterización crónica en el canal epidural sacral de conejos.

Métodos

Después de la aprobación del Comité de Ética en Experimentación Animal, 10 conejos pesando 2-2,5 kg fueron incluidos en el estudio. Los animales fueron llevados al laboratorio el día anterior al experimento para que se adaptasen al ambiente. Al día siguiente, se sometieron a la anestesia intraperitoneal con el uso de tiopental (40 mg.kg⁻¹). Los conejos fueron inmovilizados sobre la mesa de trabajo y cubiertos con campos quirúrgicos esterilizados; enseguida, recibieron infiltración de anestesia local (1 mL de lidocaína al 1%), en la región de la cola que recibiría la incisión. El local de la incisión se raspó. Teniendo en cuenta que la columna vertebral en los conejos se compone de siete vértebras cervicales, 12 lumbares, cuatro sacrales y 15 ó 16 de cola,¹⁴ hicimos una incisión longitudinal de 2 cm en la piel de la cola, aproximadamente 1 cm distal con relación al año en la región sacral (vertebral), coincidiendo con el hiato sacral, con especial atención a la asepsia. Después del reconocimiento del hiato sacral, un catéter epidural de calibre 18 (Portex: cerrado en la punta, tres ojos laterales; diámetro: 0,9 mm) fue cranealmente insertado 5 cm en el canal epidural (fig. 1). Diez minutos más tarde, después de observar la ausencia de la lesión mecánica neuronal, hemorragia o escape de líquido cerebroespinal por aspiración del catéter, confirmamos el posicionamiento del catéter con una inyección de 1 mL de lidocaína al 1%. Las nivelaciones de la pérdida sensorial y de la pérdida de la función motora de los miembros inferiores (arrastrar los dos miembros mientras camina), se consideraron como hallazgos clínicos en anestesia sacral. No hubo pérdida de la función motora en las extremidades superiores que se movían con facilidad. La parte del catéter que salía de la cola se fijó a la piel para proporcionar la colocación continua del catéter en el canal de la cola. El nivel sensorial de los conejos se evaluó con el test de la picada de la aguja. La anestesia local con lidocaína al 1% se administró

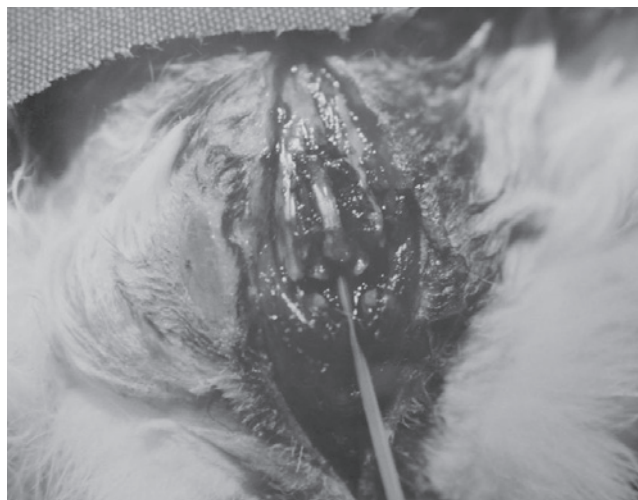

Figura 1 Avance del catéter a través del hiato sacral.

por vía subcutánea entre el nivel determinado y el cuello y el catéter fue enseguida insertado en el túnel subcutáneo en dirección al cuello (fig. 2). La piel se suturó en las regiones que recibieron incisión (fig. 2). Los catéteres se mantuvieron en los conejos durante 10 días para verificar la eficiencia. Suero fisiológico (1 mL) fue usado todos los días para evitar la obstrucción del catéter. El último día, la posición de los catéteres fue verificada con el uso de 1 mL de lidocaína al 1%. Después, una dosis alta de tiopental fue administrada por vía intraperitoneal y todos los animales fueron sacrificados. Finalmente, la laminectomía fue realizada para confirmar el posicionamiento de los catéteres en el espacio epidural.

Resultados

Obtuvimos éxito en la colocación de catéteres epidurales de cola en todos los conejos. No hubo cateterismo subaracnoideo o lesión neurológica en ningún conejo. Los catéteres permanecieron eficaces durante los 10 días en todos los

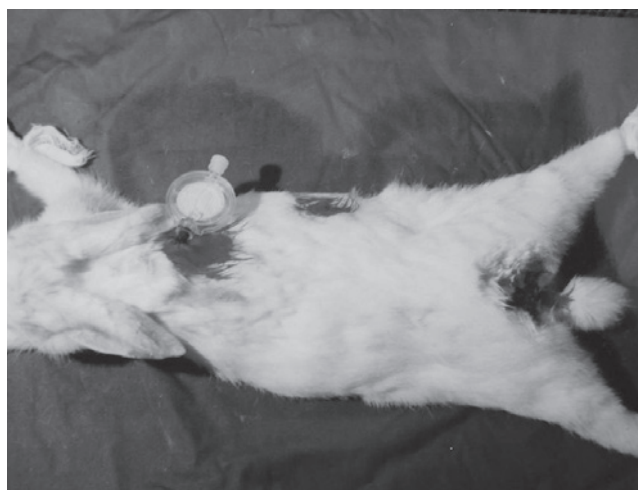


Figura 2 Avance del catéter a través del túnel subcutáneo y fijación en el cuello.

Download English Version:

<https://daneshyari.com/en/article/2750022>

Download Persian Version:

<https://daneshyari.com/article/2750022>

[Daneshyari.com](https://daneshyari.com)