

## Comunicación breve

## Trastornos de conducción auriculoventricular tras implantación de prótesis aórtica CoreValve®. Papel predictivo de la ecocardiografía transesofágica

Carlos Almería Valera<sup>a,\*</sup>, Alberto de Agustín Loeches<sup>a</sup>, Rosa Ana Hernández-Antolín<sup>b</sup>, Eulogio García Fernández<sup>b</sup>, Leopoldo Pérez de Isla<sup>a</sup>, Cristina Fernández Pérez<sup>c</sup>, Carlos Macaya Miguel<sup>a</sup> y Jose Luis Zamorano Gómez<sup>a</sup>

<sup>a</sup>Unidad de Imagen Cardiovascular, Hospital Clínico San Carlos, Madrid, España

<sup>b</sup>Unidad de Hemodinámica, Instituto Cardiovascular, Hospital Clínico San Carlos, Madrid, España

<sup>c</sup>Unidad de Apoyo a la Investigación, Servicio de Medicina Preventiva, Hospital Clínico San Carlos, Madrid, España

## Historia del artículo:

Recibido el 20 de febrero de 2011

Aceptado el 28 de agosto de 2011

On-line el 21 de octubre de 2011

## Palabras clave:

Prótesis valvular percutánea

Ecocardiografía

Trastorno de conducción

Marcapasos

## RESUMEN

Tras el implante de prótesis percutánea aórtica CoreValve®, pueden aparecer trastornos de conducción auriculoventricular que precisan marcapasos permanente (un 40-45% de los pacientes). El objetivo de nuestro estudio es detectar si alguna variable ecocardiográfica de 2 o 3 dimensiones podría predecir la aparición de trastornos de conducción auriculoventricular. Para ello se estudió en 26 pacientes consecutivos la relación de la prótesis con el septo interventricular; 12 pacientes (46,1%) presentaron trastornos de conducción auriculoventricular tras el procedimiento. Una penetración protésica en el tracto de salida del ventrículo izquierdo > 12 mm y una superficie de contacto del *stent* de la prótesis con el septo interventricular en diástole > 90% se asociaron fuertemente con la aparición de trastornos de conducción auriculoventricular (87,5%;  $p = 0,034$ ). La superficie de contacto del *stent* resultó ser el único predictor independiente de dicha complicación (*odds ratio* = 1,12; intervalo de confianza del 95%, 1,01-1,25;  $p = 0,03$ ). Los resultados indican que la implantación más alta de las prótesis y la reducción de la longitud del *stent* podrían reducir la frecuencia de esta complicación.

© 2011 Sociedad Española de Cardiología. Publicado por Elsevier España, S.L. Todos los derechos reservados.

## Atrioventricular Conduction Disturbances After CoreValve® Aortic Prosthesis Implantation. Predictive Role of Transesophageal Echocardiography

## ABSTRACT

Atrioventricular conduction disorders can appear after the implantation of percutaneous aortic CoreValve® prostheses in patients requiring permanent pacemakers (40%-45% of these patients). The aim of our study was to detect if 2- or 3-dimensional echocardiographic variables could predict the appearance of atrioventricular conduction disorders. For this purpose, the relationship of the prosthesis with the interventricular septum was studied in 26 consecutive patients. Twelve patients (46.1%) developed atrioventricular conduction disorders. A prosthetic penetration >12 mm in the left ventricular outflow tract and a contact surface >90% between the interventricular septum and the stent of the prosthesis in diastole were strongly associated with the appearance of conduction disturbances (87.5%;  $P=0.034$ ). The percentage of the prosthetic stent in contact with the interventricular septum in end diastole was the only independent predictor of atrioventricular conduction disorders (*odds ratio*=1.12; 95% confidence interval, 1.01-1.25;  $P=0.03$ ). The results suggest that a higher implantation of the prosthesis and a reduced stent length might decrease the incidence of this complication.

Full English text available from: [www.revespcardiol.org](http://www.revespcardiol.org)

© 2011 Sociedad Española de Cardiología. Published by Elsevier España, S.L. All rights reserved.

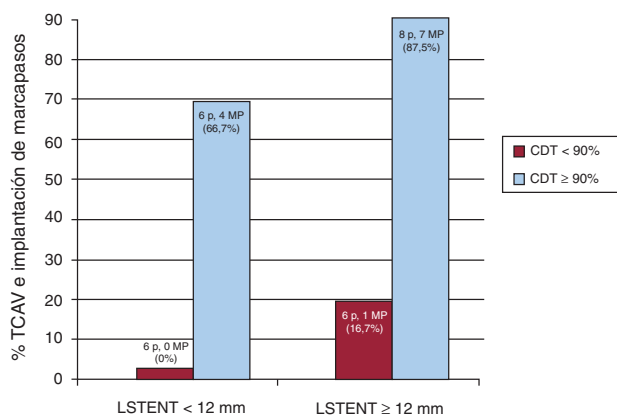
## INTRODUCCIÓN

La implantación de prótesis biológicas aórticas por vía percutánea es una alternativa al tratamiento quirúrgico convencional de la estenosis valvular aórtica en pacientes de alto riesgo<sup>1</sup>. La prótesis CoreValve® (Medtronic-Corevalve™, LLC; Minneapolis, Minnesota, Estados Unidos) es una de las utilizadas

para este fin. Las características de la válvula nativa, el tejido perivalvular y la prótesis a implantar pueden influir en el éxito del procedimiento<sup>2</sup>. El diámetro del anillo valvular aórtico es un parámetro fundamental a la hora de escoger el tamaño de la prótesis, y es menos trascendente el tamaño del tracto de salida del ventrículo izquierdo (TSVI). La configuración de las prótesis CoreValve® y su técnica de implante hacen que una porción del *stent* valvular quede alojado en el TSVI (fig. 1). Tras el implante de este tipo de prótesis, es frecuente que aparezcan trastornos de la conducción auriculoventricular (TCAV) que requieren el implante de marcapasos permanente (en torno al 40% de los pacientes)<sup>3-10</sup>.

\* Autor para correspondencia: Unidad de Imagen Cardiovascular, Servicio de Cardiología, Instituto Cardiovascular, Hospital Clínico San Carlos, Martín Lagos s/n, 28040 Madrid, España.

Correo electrónico: [calmeria.hcsc@salud.madrid.org](mailto:calmeria.hcsc@salud.madrid.org) (C. Almería Valera).



**Figura 1.** Incidencia de trastornos de la conducción auriculoventricular e implante de marcapasos en función de LSTENT y %CDT. CDT: porcentaje del *stent* protésico que contacta con el SIV en diástole final; LSTENT: longitud del *stent* protésico instalado en el TSVI a partir del anillo aórtico; MP: marcapasos; TCAV: trastorno de la conducción auriculoventricular.

El objetivo de nuestro estudio es detectar los parámetros de ecocardiografía transesofágica (ETE) 2D y 3D que se asocian al desarrollo de TCAV en las 48 h posteriores al implante de la prótesis aórtica percutánea CoreValve, con especial hincapié en la relación de la prótesis con la porción basal del septo interventricular (SIV), ya que es el lugar donde las vías de conducción principales pueden ser dañadas por el *stent* protésico<sup>1</sup>.

## MÉTODOS

Desde el 14 de agosto de 2008 hasta el 30 de octubre de 2010, se implantó percutáneamente prótesis aórticas CoreValve<sup>®</sup> a 35 pacientes en nuestro centro (Hospital Clínico San Carlos, Madrid). El Servicio de Hemodinámica de nuestro centro seleccionó a los pacientes y el tipo de prótesis<sup>10</sup>. Se excluyó del estudio a los pacientes que ya tenían marcapasos previamente ( $n = 5$ ) o fallecieron en las primeras 48 h ( $n = 4$ ) tras el implante por causa diferente de los TCAV; finalmente quedaron incluidos en el análisis 26 pacientes. Los pacientes dieron su consentimiento para ser intervenidos y para que sus datos fueran utilizados con fines de investigación.

Todos los pacientes fueron monitorizados durante el procedimiento mediante ETE realizada con equipo Philips iE33 y sonda TEE X7-2t Live 3D matricial. Se realizaron archivo digital de las imágenes en el sistema Xcelera y procesamiento mediante el *software* QLab para imágenes 3D (Philips Electronics, Eindhoven, Países Bajos). Se utilizaron técnicas 2D, Doppler color, biplano Xplane<sup>®</sup> y 3D, escogiendo la técnica y la aproximación idóneas en cada caso para la observación y el control del proceso de implante valvular (valvuloplastia aórtica, alineamiento prótesis-anillo valvular, despliegue protésico y control inmediato tras el implante en planos a 120-140° o con técnica Xplane de 40-120°). Se determinaron con especial cuidado las siguientes medidas ecocardiográficas: a) longitud del *stent* protésico instalado en el TSVI a partir del anillo aórtico (LSTENT); b) la contractilidad septal previa al implante, definida como el porcentaje de excursión del SIV en el TSVI en sístole final (%SIV), y c) el porcentaje del *stent* protésico instalado en el TSVI que contacta con el SIV en sístole final (%CST) y en diástole final (%CDT). La medición de la penetración y zonas de contacto del *stent* (LSTENT, %CST, %CDT) se hicieron con ETE 2D, en planos de 120-140°, que ofrecen la mejor observación del TSVI y el *stent* protésico. Mediante ETE 3D, se comprobó la situación correcta de la prótesis en múltiples proyecciones inmediatamente después del implante. El %SIV expresa la reducción del TSVI producida por la contracción del

SIV. El %CST y el %CDT se obtienen midiendo la porción de *stent* en contacto con el SIV en sístole final y diástole final respectivamente, y se expresan como porcentaje, correspondiendo al 100% el contacto total del SIV y el *stent* alojado en el TSVI tanto en sístole como en diástole. Se estudió la aparición de TCAV e implante de marcapasos permanente en las primeras 48 h siguientes al procedimiento.

## Análisis estadístico

Las variables cualitativas se describen con su frecuencia relativa y las cuantitativas, en media  $\pm$  desviación estándar o mediana [intervalo intercuartílico] en caso de asimetría. Las diferencias entre grupos se analizaron con el test de la t de Student para variables cuantitativas y la de la  $\chi^2$  para variables cualitativas. Se evaluó la interacción entre las variables independientes (%SIV, LSTENT, %CST, %CDT) para explorar si el cambio conjunto de dos variables modificaba el efecto estudiado. Para evaluar el poder predictivo de dicha interacción sobre la aparición de TCAV e implante de marcapasos, se categorizaron las variables cuantitativas por su mediana. Se realizó análisis de regresión logística multivariable para detectar los predictores independientes de la aparición de TCAV. Se analizó la variabilidad interobservador de las medidas de dos cardiólogos con amplia experiencia en la toma de dichas medidas ecocardiográficas, aplicando el índice kappa. El análisis se realizó con SPSS 15.0 (SPSS Inc., Chicago, Illinois, Estados Unidos).

## RESULTADOS

La media de edad de los pacientes fue  $82,8 \pm 6$  años; 15 pacientes eran mujeres (57,6%). Los principales resultados se

**Tabla 1**  
Características de los dos grupos según se implantara o no marcapasos tras el procedimiento

	Sin MP	Con MP	p
Pacientes	14 (53,9)	12 (46,1)	
Edad (años)	$83 \pm 7,1$	$82,5 \pm 4,9$	0,930
Mujeres	8 (57,1)	7 (58,3)	0,820
FEVI (%)	$63,9 \pm 11,5$	$67,8 \pm 10$	0,470
Gradiente medio	$52,8 \pm 12,9$	$46,8 \pm 13$	0,420
Calcio anillo mitral	14 (100)	13 (100)	1
SIV (cm)	$1,5 \pm 2,8$	$1,6 \pm 1,1$	0,910
TSVI	$18 \pm 1,7$	$18 \pm 2,3$	0,980
LSTENT (mm)	$10,3 \pm 5$	$13,5 \pm 5,1$	0,100
%SIV	$15 \pm 9,1$	$13,9 \pm 7,3$	0,680
%CST	$73 \pm 37$	$91,9 \pm 27,7$	0,140
%CDT	$52 \pm 34,5$	$89,2 \pm 27,3$	0,005
ECG normal	12 (85,7)	7 (58,3)	0,210
ECG BRI	1 (7,1)	1 (8,3)	0,820
ECG BRD	0	1 (7,6)	0,520
ECG HMB	1 (7,1)	2 (16,7)	0,520
ECG BAV I	0	1 (8,3)	0,700
EuroSCORE	$18,3 \pm 8,3$	$18,6 \pm 7,5$	0,900
CoreValve n.º 26	12 (85,7)	9 (75)	0,210
CoreValve n.º 29	2 (14,2)	3 (25)	0,260

%CDT: porcentaje del *stent* protésico que contacta con el SIV en diástole final; %CST: porcentaje del *stent* protésico que contacta con el SIV en sístole final; %SIV: porcentaje de excursión del SIV en el TSVI en sístole final; BAV I: bloqueo auriculoventricular de primer grado; BRD: bloqueo de rama derecha; BRI: bloqueo de rama izquierda; ECG: electrocardiograma; FEVI: fracción de eyección del ventrículo izquierdo; HMB: hemibloqueo; LSTENT: longitud del *stent* protésico instalado en el TSVI a partir del anillo aórtico; MP: marcapasos; SIV: septo interventricular; TSVI: tracto de salida del ventrículo izquierdo. Los datos expresan n (%) o media  $\pm$  desviación estándar.

Download English Version:

<https://daneshyari.com/en/article/3014676>

Download Persian Version:

<https://daneshyari.com/article/3014676>

[Daneshyari.com](https://daneshyari.com)