

European College of Orthodontics

Commission of affiliation and titularisation

Collège Européen d'Orthodontie Commission d'affiliation et de titularisation

Pierre PUJOL

Résidence Athénée, 36, avenue Georges-Pompidou, 31270 Cugnaux, France

Available online: 5 February 2014 / Disponible en ligne : 5 février 2014

Case No.: 13084

Summary

Date of birth: 18/04/96; sex: male.

A. Pre-treatment documents

03/2008; 11 yrs 9 m.

Diagnosis

Skeletal Class II, hypodivergent; Full molar and canine Class II; End of mixed dentition.

B. Posttreatment documents

07/2010; 14 yrs 3 m.

Retention

Maxillary Hawley retainer; wire bonded lingually from 33 to 43.

C. Documents at end of retention

07/2011; 15 yrs 3 m.

Cas n° : 13084.

Résumé

Date de naissance : 18/04/96 ; sexe : masculin.

A. Documents avant traitement

03/2008 ; 11 ans et 9 mois.

Diagnostic

Classe II squelettique hypodivergente ; Classe II molaire et canine complète ; fin de denture mixte.

B. Documents de fin de traitement

07/2010 ; 14 ans et 3 mois.

Contention

Plaque de Hawley maxillaire ; fil lingual collé de 33 à 43.

C. Documents de fin de contention

07/2011 ; 15 ans et 3 mois.

* Correspondence and reprints / Correspondance et tirés à part.
e-mail address / Adresse e-mail : pierre.pujol@gmail.com

Diagnosis

Facial diagnosis:

— *vertical dimension*:

facial type: normal,

nose-lip-chin relationship: harmonious:

— *sagittal dimension*:

position of the lower third with respect to the base of the skull:
mild retrogenia.

Skeletal diagnosis:

— *vertical dimension*: normodivergent with tendency towards
hypodivergence;

— *sagittal dimension*: Class II.

Dental diagnosis:

— *vertical dimension*: incisal deep bite;

— *sagittal dimension*: Class II;

— *transverse dimension*: normal.

figs. 1–3; Table 1

Diagnostic

Diagnostic facial :

— *sens vertical* :

typologie faciale : normale,

relation nez-lèvres-menton : harmonieuse ;

— *sens sagittal* :

position de l'étage inférieur par rapport à la base du crâne :
légère rétrogénie.

Diagnostic squelettique :

— *sens vertical* : normodivergent avec une tendance
à l'hypodivergence ;

— *sens sagittal* : Classe II.

Diagnostic dentaire :

— *sens vertical* : supraclusion incisive ;

— *sens sagittal* : Classe II ;

— *sens transversal* : normal.

(fig. 1–3 ; Tableau I)

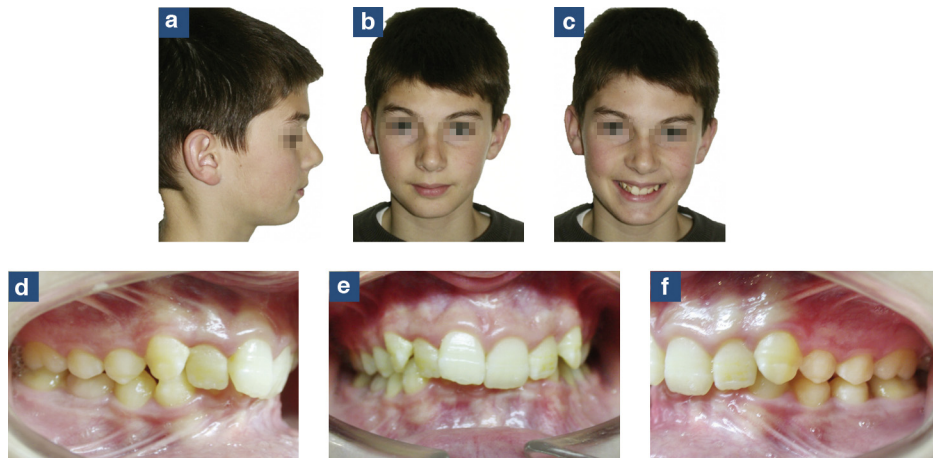


Fig. 1 a–f: Pre-treatment clinical documents.

Fig. 1 a–f : Documents cliniques avant traitement.

Download English Version:

<https://daneshyari.com/en/article/3135701>

Download Persian Version:

<https://daneshyari.com/article/3135701>

[Daneshyari.com](https://daneshyari.com)