



# Protocolo diagnóstico del dolor agudo y crónico en hipocondrio derecho

M. Muñoz Tornero\*, G. Antón Ródenas y F. Carballo Álvarez

Unidad de Gestión Clínica de Aparato Digestivo. Hospital Clínico Universitario Virgen de la Arrixaca. Murcia. España.

## Palabras Clave:

- Dolor abdominal
- Hipocondrio derecho
- Causas digestivas
- Causas extradigestivas

## Keywords:

- Abdominal pain
- Right hypochondrium
- Gastrointestinal causes
- Nongastrointestinal causes

## Resumen

**Concepto.** El hipocondrio derecho está localizado en el cuadrante superior derecho del abdomen.

**Manifestaciones clínicas.** Aunque el dolor en hipocondrio derecho está localizado en el abdomen, esto no quiere decir que el causante sea un órgano de origen gastrointestinal sino que debemos realizar un diagnóstico diferencial entre causas digestivas y no digestivas que pueden producir una sintomatología similar.

**Diagnóstico.** La historia clínica minuciosa y el examen físico constituyen una valiosa ayuda de cara al enfoque diagnóstico y permiten la solicitud de pruebas complementarias de manera apropiada.

**Tratamiento.** El tratamiento debe ser sintomático del dolor y también dirigido a tratar la patología subyacente.

## Abstract

**Concept.** The right hypochondrium is located in the upper right quadrant of the abdomen.

**Clinical manifestations.** Although pain in the right hypochondrium is located in the abdomen, this does not mean that the cause is an organ of gastrointestinal origin but rather that we should perform a differential diagnosis between gastrointestinal and nongastrointestinal causes that can result in similar symptoms.

**Diagnosis.** A thorough review of the medical history and physical examination are of valuable assistance in the diagnostic approach and enable the request of appropriate additional tests.

**Treatment.** The treatment should be symptomatic and directed towards treating the underlying disease.

## Dolor agudo en hipocondrio derecho

El dolor localizado en el cuadrante superior derecho del abdomen es un motivo de consulta muy común tanto en la atención en Urgencias como en la atención de carácter ambulatorio y, en ocasiones, representa un reto diagnóstico.

La historia clínica minuciosa y el examen físico constituyen una valiosa ayuda de cara al enfoque diagnóstico y per-

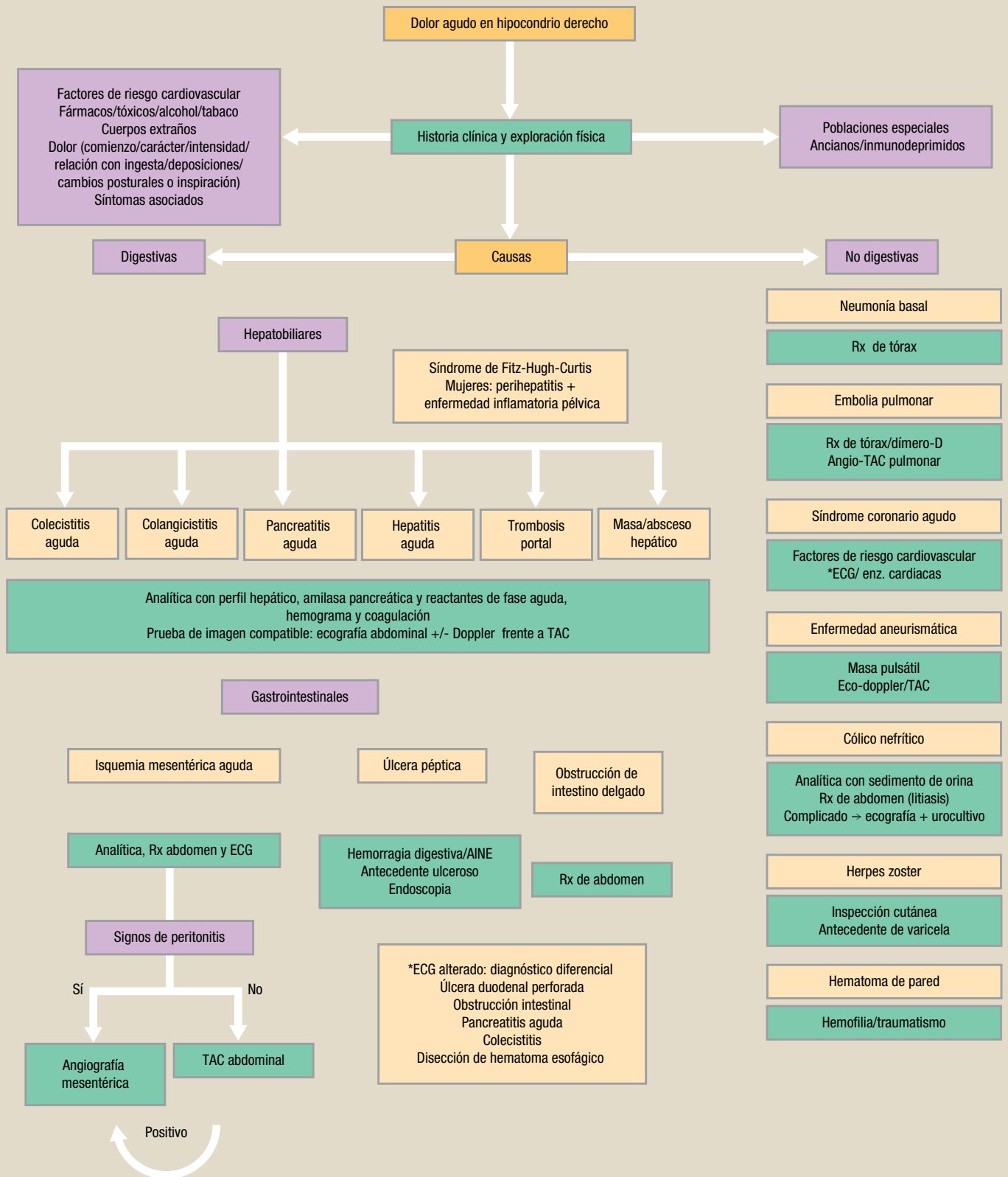
miten la solicitud de pruebas complementarias de manera apropiada (fig. 1).

## Anamnesis

Se deben investigar los antecedentes médicos y quirúrgicos, las alergias, la toma de fármacos, los tóxicos, el alcohol y el tabaco. Intentaremos definir en la medida de lo posible las características del dolor (comienzo, carácter, intensidad, irradiación, relación con la ingesta, deposiciones, cambios posturales o inspiración), así como los síntomas asociados. Debemos recoger asimismo los antecedentes familiares y la

\*Correspondencia

Correo electrónico: mariamutornero@gmail.com



**Fig. 1.** Algoritmo diagnóstico del dolor agudo en hipocondrio derecho.

AINE: antiinflamatorios no esteroideos; ECG: electrocardiograma; Rx: radiografía; TAC: tomografía axial computadorizada.

Download English Version:

<https://daneshyari.com/en/article/3806357>

Download Persian Version:

<https://daneshyari.com/article/3806357>

[Daneshyari.com](https://daneshyari.com)