



PROGRESOS de OBSTETRICIA Y GINECOLOGÍA

www.elsevier.es/pog



CASO CLÍNICO

Miofibroblastoma mamario en paciente posmenopáusica

Virginia García Pineda*, Ana Esmeralda Cano Cuetos, María Dolores Rodríguez Garnica, Cristóbal de Valle Corredor, Fuencisla Arnanz y Álvaro Zapico Goñi

Departamento de Ginecología y Obstetricia, Hospital Universitario Príncipe de Asturias, Alcalá de Henares, Madrid, España

Recibido el 12 de marzo de 2013; aceptado el 9 de junio de 2013

Disponible en Internet el 12 de agosto de 2013

PALABRAS CLAVE

Miofibroblastoma
mamario;
Recurrencia;
Márgenes afectados

KEYWORDS

Breast
myofibroblastoma;
Recurrence;
Margin involvement

Resumen El miofibroblastoma mamario suele aparecer en pacientes posmenopáusicas. Es una tumoración unilateral, no dolorosa, móvil y de crecimiento lento, que no suele presentar márgenes invasivos, a diferencia del caso que presentamos. Las características típicas y el estudio histológico e inmunohistoquímico son la clave para excluir el carcinoma como diagnóstico. El tratamiento de elección es la tumorectomía, siendo la recurrencia una entidad poco frecuente que sí tuvo lugar en nuestro caso.

© 2013 SEGO. Publicado por Elsevier España, S.L. Todos los derechos reservados.

Breast myofibroblastoma in a menopausal woman

Abstract Breast myofibroblastoma usually develops in postmenopausal patients and is a unilateral, painless and mobile tumor. Growth is slow and, unlike the case presented here, the margins are not usually invasive. The key features to exclude a diagnosis of cancer are the typical characteristics of breast myofibroblastoma and histological and immunohistochemical studies. Although the tumor recurred in our case, the preferred treatment is tumorectomy because there is a low rate of recurrence.

© 2013 SEGO. Published by Elsevier España, S.L. All rights reserved.

Introducción

Los tumores estromales benignos de la mama engloban un amplio espectro de lesiones con características clínicas, morfológicas e inmunohistoquímicas comunes. Los primeros casos de tumores estromales benignos mamarios fueron publicados por Toker et al. en 1981, publicándose por primera

vez en 1987 por Wargotz et al. el término miofibroblastoma, considerándolo una entidad clinicopatológica distinta. El miofibroblastoma (MFB) es el prototipo de los tumores estromales mamarios, comprendido por células neoplásicas que muestran una diferenciación fibromioblástica a nivel morfológico, inmunohistoquímico y ultraestructural^{1,2}.

Caso clínico

Paciente de 68 años, que es remitida a la Unidad de Mama de nuestro Servicio para estudio de nódulo sólido en la mama

* Autor para correspondencia.

Correo electrónico: virginia.garciapineda@gmail.com
(V. García Pineda).

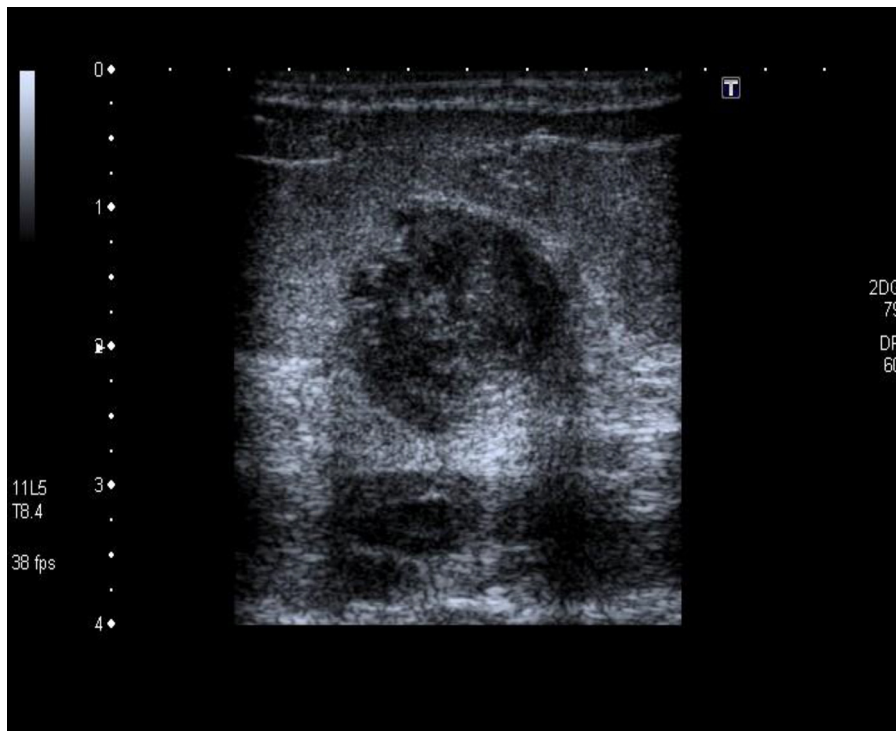


Figura 1 Ecografía mama izquierda: nódulo sólido de 19 × 15 mm, de bordes bien definidos, sin sombra acústica posterior.

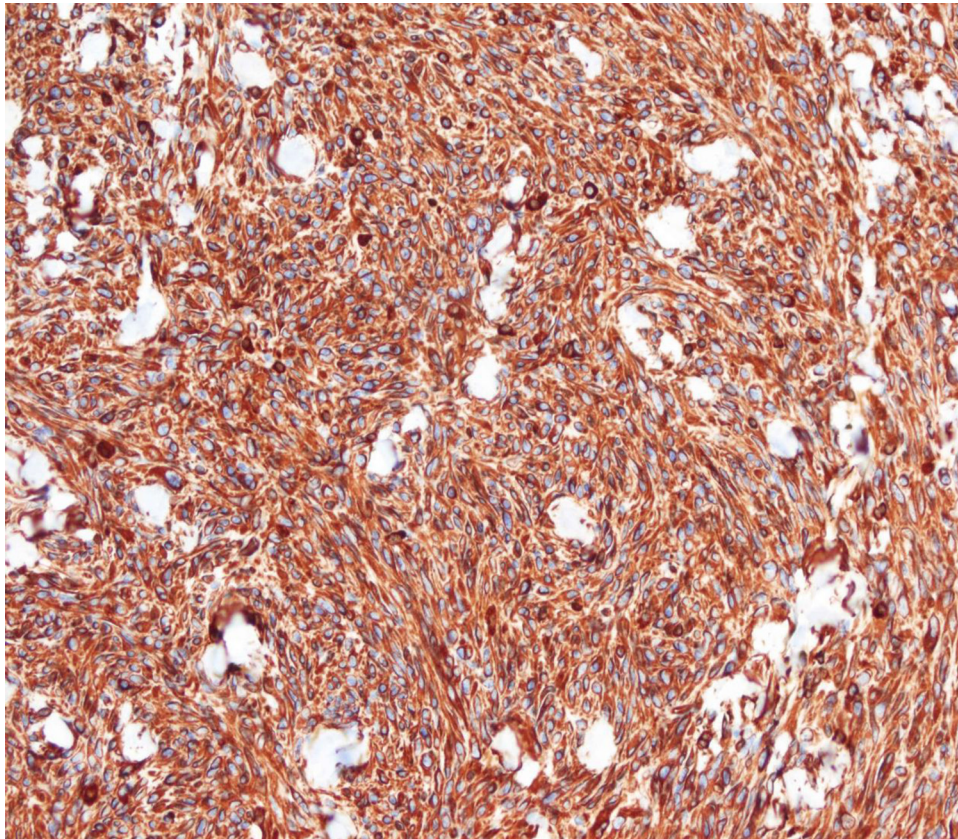


Figura 2 Estudio inmunohistoquímico: se objetiva intensa positividad para vimentina.

Download English Version:

<https://daneshyari.com/en/article/3968703>

Download Persian Version:

<https://daneshyari.com/article/3968703>

[Daneshyari.com](https://daneshyari.com)