



PROGRESOS de OBSTETRICIA Y GINECOLOGÍA

www.elsevier.es/pog



CASO CLÍNICO

Gestación heterotópica en un embarazo espontáneo

Mireia Aranda Fortea*, Nuria Abril Utrillas, Francisco Raga Baixauli,
David Fuster Molina, Antonio Forgiarini y Fernando Bonilla-Musoles

Servicio de Obstetricia y Ginecología, Hospital Clínico Universitario de Valencia, Valencia, España

Recibido el 14 de diciembre de 2010; aceptado el 5 de abril de 2011

Accesible en línea el 8 junio 2011

PALABRAS CLAVE

Gestación heterotópica
espontánea;
Dolor abdominal;
Spotting

KEYWORDS

Spontaneous heterotopic
pregnancy;
Abdominal pain;
Spotting

Resumen La gestación heterotópica es aquella en la que coexisten gestación intra y extrauterina. La incidencia es baja en embarazos espontáneos, aumentando con técnicas de reproducción asistida; por tanto, su diagnóstico precisa un alto índice de sospecha. Presentamos el caso clínico de una primigesta de 34 años, sin antecedentes, con gestación actual espontánea, que consultó por *spotting* e hipogastralgia. En la ecografía se objetivaron un saco gestacional intrauterino y una masa anexial izquierda compatible con gestación ectópica. Tras la sospecha de gestación heterotópica se realizó una salpingectomía laparoscópica y un legrado evacuador de la gestación intrauterina detenida. La anatomía patológica confirmó el diagnóstico.

© 2010 SEGO. Publicado por Elsevier España, S.L. Todos los derechos reservados.

Heterotopic pregnancy in a spontaneous pregnancy

Abstract Heterotopic pregnancy consists of simultaneous intra and extrauterine pregnancy. The incidence is low in spontaneous pregnancies, but these pregnancies are more common when assisted reproductive technologies are used; therefore, diagnosis requires a high index of suspicion. We report the case of a 34-year-old woman with no history of interest and a spontaneous pregnancy, who presented with spotting and hypogastralgia. An ultrasound scan showed an intrauterine gestational sac and left adnexal mass consistent with ectopic pregnancy. As a heterotopic pregnancy was suspected, laparoscopic salpingectomy and curettage of the miscarriage were performed. Pathological analysis confirmed the diagnosis.

© 2010 SEGO. Published by Elsevier España, S.L. All rights reserved.

Introducción

Se denomina embarazo heterotópico a la gestación intrauterina y extrauterina que coexisten de manera simultánea.

No existen muchos casos recogidos en la literatura y el primer caso de gestación heterotópica fue descrito por Duberney en 1708 en los hallazgos de una autopsia. Su incidencia es de alrededor de 1:30.000, aumentando hasta 1:100, 1:500 con el uso de técnicas de reproducción asistida¹.

Dada su baja incidencia, el diagnóstico a veces es complicado y requiere un alto índice de sospecha. Por ello, ante

* Autor para correspondencia.

Correo electrónico: miafor@hotmail.com (M. Aranda Fortea).

la visualización de una gestación intrauterina, nunca se debe descartar la posibilidad de un embarazo ectópico.

A continuación, presentamos un caso clínico de embarazo heterotópico espontáneo.

Caso clínico

Paciente primigesta (gestación espontánea) de 34 años, sin antecedentes de esterilidad, abortos, enfermedad pélvica inflamatoria (EPI) ni cirugía abdominal. Consultó en urgencias de ginecología en semana 7 de amenorrea por *spotting* e hipogastralgia, sin tener ecografías previas. Paciente hemodinámicamente estable y afebril. Parámetros analíticos dentro de la normalidad y beta-HCG de 20.460 mU/ml. En la ecografía transvaginal se observó saco gestacional intrauterino vacío de 6 semanas (fig. 1) y saco en trompa izquierda con vesícula y embrión adecuado a 6 semanas con latido cardiaco (figs. 2-5).

Ante la sospecha diagnóstica de gestación heterotópica, se realizaron una salpingectomía izquierda por vía laparoscópica y un legrado obstétrico evacuador. Durante la intervención se objetivó un moderado cuadro adherencial, trompa izquierda engrosada de aproximadamente $3 \times 5 \times 3$ cm y útero con mioma subseroso de 2×2 cm en la cara posterior (fig. 6). La anatomía patológica confirmó el diagnóstico de embarazo ectópico (fig. 7) y restos deciduo-coriales intraútero (fig. 8).

Discusión

La etiología del embarazo heterotópico no está clara pero se han descrito factores de riesgo que predisponen a ello, como el daño tubárico (secundario a EPI o cirugía), endometriosis, técnicas de reproducción asistida, edad materna avanzada².

Síntomas como sangrado vaginal, dolor abdominal o masa anexial deben orientar al diagnóstico, aunque éste en muchas ocasiones es tardío por tratarse de manifestaciones inespecíficas.

Los diagnósticos diferenciales más frecuentes son síndrome de hiperestimulación ovárica, cuerpo lúteo hemorrágico o roto, cólico ureteral y apendicitis aguda³. Debido a su

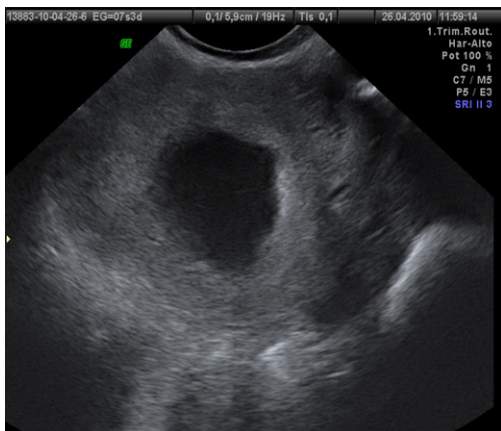

Figura 1 Ecografía transvaginal de saco intrauterino.

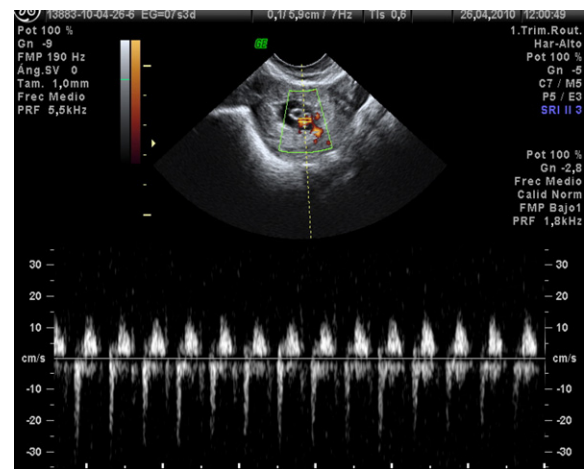


Figura 2 Ecografía transvaginal *power Doppler* de masa anexial izquierda (embrión con frecuencia).

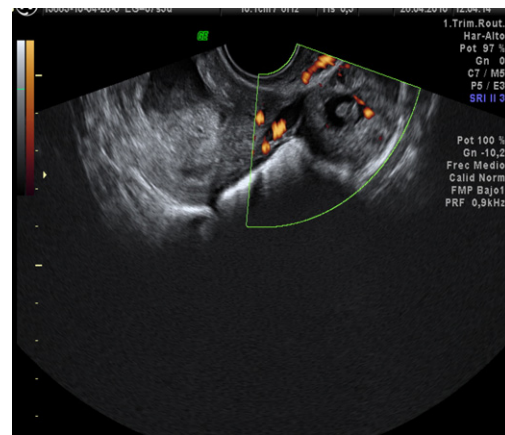


Figura 3 Ecografía transvaginal *power Doppler* de útero y anejo izquierdo.

baja incidencia, es una patología habitualmente subdiagnosticada y es importante sospecharla, ya que las gestaciones ectópicas continúan siendo la primera causa de muerte materna durante el primer trimestre (80-90%)⁴. El hecho de que se manifieste con una clínica inespecífica dificulta el diagnóstico⁵.

El 70% de los heterotópicos se diagnostican entre la semana 5 y 8 de la gestación, siendo la ecografía transvaginal el principal método diagnóstico complementado con Doppler⁶.

Se debe ser cauto con el diagnóstico ecográfico, puesto que la presencia de una imagen econegativa intrauterina (seudosaco o gestación inicial), observado en un 10-20% de los embarazos ectópicos, puede conducir a falsos diagnósticos. Sólo la anatomía patológica o la evolución de la gestación dan el diagnóstico de certeza⁵. Por otro lado, cabe remarcar que la ecografía no es una técnica infalible, ya que presenta tasas de falsos negativos que varían entre el 5 y el 50% para embarazo ectópico⁷.

Una cuantificación de beta-HCG mayor a la esperada para la amenorrea, asociada a dolor abdominal y habiendo descartado embarazo múltiple, podría hacernos sospechar una gestación heterotópica³.

Download English Version:

<https://daneshyari.com/en/article/3969268>

Download Persian Version:

<https://daneshyari.com/article/3969268>

[Daneshyari.com](https://daneshyari.com)