

CASO CLÍNICO

Tratamiento conservador de rotura crónica del tendón de Aquiles: a propósito de un caso



Manuel González-Murillo*, Ángeles Rodrigo-Alonso, Héctor Figueiredo-González, Ángel María Salgado-Rodríguez y Sergio Mario Mota-Blanco

Servicio de Cirugía Ortopédica y Traumatología, Hospital Universitario de Getafe, Madrid, España

Recibido el 20 de marzo de 2014; aceptado el 1 de febrero de 2016
Disponible en Internet el 19 de marzo de 2016

PALABRAS CLAVE

Rotura;
Crónica;
Tendón de Aquiles;
Conservador

KEYWORDS

Rupture;
Chronic;
Achilles;
Conservative

Resumen Presentamos el caso clínico de una paciente de 64 años con rotura del tendón de Aquiles izquierdo de 2 meses de evolución que ha pasado inadvertida. Con la aplicación de un tratamiento conservador se consigue una funcionalidad completa y simétrica a los 5 meses de producirse la lesión.

Nivel de evidencia clínica Nivel IV.

© 2016 Sociedad Colombiana de Ortopedia y Traumatología. Publicado por Elsevier España, S.L.U. Todos los derechos reservados.

Conservative treatment of chronic Achilles disruption: a case report

Abstract We report a case of a 64 years old-female patient with ruptured left Achilles tendon within 2 months of evolution that has gone unnoticed. By the application of a conservative treatment recovered complete and symmetrical functionality in 5 months after the injury.

Evidence level IV.

© 2016 Sociedad Colombiana de Ortopedia y Traumatología. Published by Elsevier España, S.L.U. All rights reserved.

Introducción

La rotura del tendón de Aquiles es una lesión conocida desde la antigüedad. A pesar de ello, Ambroise Paré realizó la primera descripción en 1575.

Los tendones de los músculos gastrocnemios y el músculo sóleo se unen hacia el talón para formar el tendón de Aquiles cuya función principal es la flexión plantar del pie. Se trata de la tercera rotura tendinosa más frecuente. Generalmente la rotura del tendón de Aquiles se relaciona con un área hipovascular o zona crítica, que se pone de manifiesto en estudios angiográficos y se encuentra entre 2 y 6 cm en sentido proximal a su inserción calcánea¹.

Existe mucha controversia en el tratamiento de las roturas agudas del tendón de Aquiles entre quienes prefieren

* Autor para correspondencia.

Correo electrónico: manuelgonzalezmurillo@gmail.com
(M. González-Murillo).

un manejo ortopédico no quirúrgico mediante inmovilización inicial con rehabilitación exhaustiva posterior y quienes realizan una reparación quirúrgica (percutánea o a cielo abierto).

No obstante, en cuanto a las roturas crónicas de tendón de Aquiles (4-6 semanas de evolución), existe un consenso general en que el mejor tratamiento es el quirúrgico. Por ello, el objetivo de este caso clínico es la exposición de un caso en que la aplicación de un tratamiento conservador con rehabilitación exhaustiva puede ser una alternativa eficaz y puede evitar posibles complicaciones inherentes a la cirugía.

Caso clínico

Presentamos el caso de una mujer de 64 años sin antecedentes patológicos de interés, que acude a urgencias con dolor e impotencia funcional para el apoyo del miembro inferior izquierdo de 2 meses de evolución.

En la exploración física se observa el «signo del hachazo» en el tendón de Aquiles izquierdo, con una «prueba de expresión de Thompson» positiva patológica respecto al tobillo derecho. Asimismo, observamos que presenta una flexión plantar activa conservada, pero con menos fuerza que el miembro contralateral y palpamos un tendón delgado plantar íntegro. Ante los hallazgos descritos, se solicita estudio con resonancia magnética de tobillo izquierdo y se realiza inmovilización con férula suropédica con pie en equino. En la resonancia magnética se objetiva: rotura total a 8 cm de la inserción en el calcáneo (fig. 1).

Debido al tiempo de evolución, los hallazgos de las pruebas complementarias y la flexión plantar contrarresistencia conservada, se decide realizar tratamiento conservador con rehabilitación funcional intensa y colocación de ortesis articulada de tobillo de tipo Walker con flexión dorsal progresiva semanal desde 120° de flexión plantar y se le permite carga del miembro afectado cuando conseguimos 90° (a partir de la tercera semana).

A los 5 meses de tratamiento conservador, la paciente deambula de manera autónoma sin ayudas, puede realizar marcha de puntillas (fig. 2) y ha generado un nuevo tendón aquileo izquierdo (fig. 3).

Discusión

El tratamiento de la rotura del tendón aquileo continúa siendo, en la actualidad, motivo de controversia. En cada una de las opciones (tratamiento conservador frente a quirúrgico) existen ventajas e inconvenientes que deben conocerse.

En cuanto al tratamiento quirúrgico se refiere, Nistor² en 1981 realiza una revisión en que observa una incidencia de complicaciones del 8%. Asimismo, en varias revisiones de la bibliografía se determina que el porcentaje de complicaciones es mayor en el tratamiento quirúrgico (complicaciones de la herida e infección), pero se encuentran porcentajes mayores de rerroturas en los pacientes que reciben un tratamiento conservador^{3,4}.

En cuanto al resultado funcional de ambas opciones de tratamiento, Willits⁵ en 2010, en un estudio multicéntrico de distribución aleatoria sobre roturas agudas del tendón de Aquiles, en que usa un tratamiento conservador con

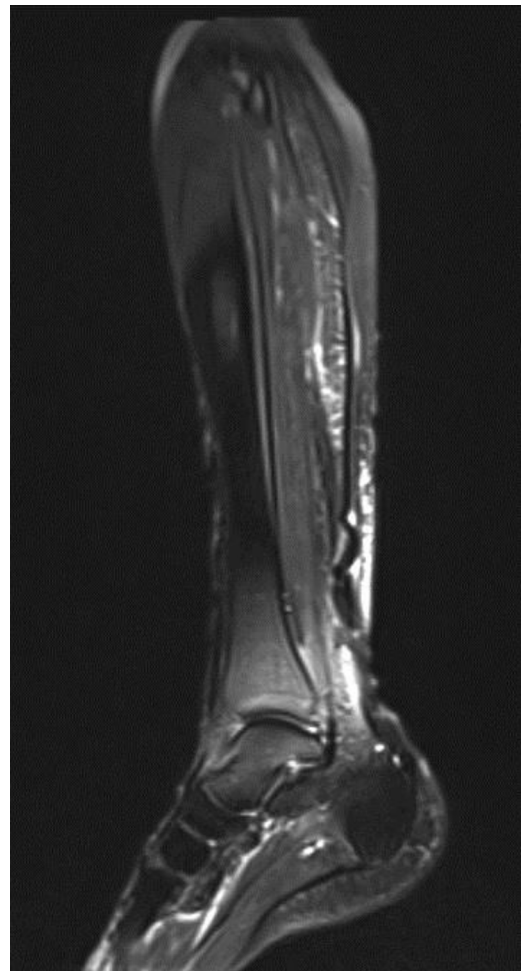


Figura 1 RMN inicial a los 2 meses de la lesión.

rehabilitación funcional acelerada, demuestra con un nivel de evidencia I que los resultados funcionales del tratamiento conservador son aceptables y los resultados clínicos son similares a los del tratamiento quirúrgico, e indica que esta alternativa evitaría las complicaciones relacionadas con la cirugía. De la misma manera, Costa et al.⁶ en 2006, en pacientes tratados de manera conservadora con carga temprana frente a carga demorada, no encuentran diferencias entre ambas opciones.

De la misma manera, se ha objetivado que, después de la cuarta semana de la lesión tendinosa, el tejido cicatricial interpuesto está altamente vascularizado y no es necrótico, como se pensaba anteriormente⁷.

Por tanto, efectivamente el tratamiento quirúrgico reduciría el riesgo de rerrotura, pero a expensas de incrementar la probabilidad de complicación. Sin embargo, no existe en la actualidad evidencia suficiente para creer que la intervención quirúrgica conlleve mejor recuperación funcional.

En las roturas crónicas del tendón de Aquiles (de más de 4 semanas de evolución), se ha comunicado que el tratamiento quirúrgico proporciona mejor resultado funcional y, a pesar de constituir un reto, los resultados son comparables a los obtenidos en la reparación de la lesión aguda⁸. No obstante, hay que añadir que, comparado con las lesiones agudas, altas tasas de infección posquirúrgica y una

Download English Version:

<https://daneshyari.com/en/article/4086072>

Download Persian Version:

<https://daneshyari.com/article/4086072>

[Daneshyari.com](https://daneshyari.com)