Rev Esp Cir Ortop Traumatol. 2015;59(3):211–214

Revista Española de Cirugía Ortopédica y Traumatología

www.elsevier.es/rot

NOTA CLÍNICA

Luxación traumática del tendón tibial posterior por avulsión del retináculo flexor. Reconstrucción con suturas con anclajes

M. Godino*, **M. Vides** y **E. Guerado**

Departamento de Cirugía Ortopédica y Traumatología, Hospital Costa del Sol, Universidad de Málaga, Marbella, Málaga, España

Recibido el 26 de enero de 2014; aceptado el 1 de abril de 2014
Disponible en Internet el 2 de junio de 2014

PALABRAS CLAVE
Tendón;
Tibial;
Posterior;
Luxación;
Avulsión;
Tratamiento quirúrgico

Resumen
Introducción: La luxación traumática del tendón tibial posterior (TTP) es una entidad con muy baja prevalencia. Debuta con dolor y resalte retromaleolar medial tras un traumatismo en inversión del tobillo con la práctica deportiva. El diagnóstico se basa en la exploración clínica, apoyado en pruebas de imagen. El tratamiento debe ser quirúrgico.
Caso clínico: Varón de 28 años que presenta giro forzado del tobillo en inversión del pie y dorsiflexión del tobillo, mientras realizaba una carrera. Es atendido en urgencias donde se trata como esguince de tobillo con vendaje elástico. Una vez recuperado comienza la práctica deportiva notando un resalte con dolor en el tobillo. En la exploración física se reproduce el resalte del TTP con maniobras de inversión y dorsiflexión forzada. Se completa el estudio con ecografía y RMN. El paciente se interviene quirúrgicamente mediante reinserción del retináculo flexor, quedando un tobillo estable y sin resalte. A los 3 meses postoperatorios el paciente reinicia su práctica deportiva.
Conclusión: Tras el diagnóstico clínico de luxación del TTP, el tratamiento quirúrgico mediante reinserción del retináculo flexor consiguió un excelente resultado funcional.
© 2014 SECOT. Publicado por Elsevier España, S.L.U. Todos los derechos reservados.

KEYWORDS
Tendon;
Tibial;
Posterior;
Dislocation;
Avulsion;
Surgical treatment

Traumatic dislocation of posterior tibial tendon by avulsion of flexor retinacular release. Reconstruction with suture anchors

Abstract
Introduction: Traumatic dislocation of the posterior tibial tendon (PTT) has a very low prevalence. It presents with pain and recurrent snapping on the posterior side of the medial malleolus after an ankle sprain while practicing sports. The diagnosis is based on clinical examination, supported by imaging techniques. The treatment must be always surgical.

* Autor para correspondencia.
Correo electrónico: manugodino@telefonica.net (M. Godino).

http://dx.doi.org/10.1016/j.recot.2014.04.004
1888-4415/© 2014 SECOT. Publicado por Elsevier España, S.L.U. Todos los derechos reservados.

Case report: A 28 year old man sprained ankle his ankle while jogging. He was treated in an emergency department with an elastic bandage. Once he recovered, he went back to running, noticing a projection with ankle pain. In the physical examination the PTT was reproduced with inversion maneuvers and forced dorsiflexion. Ultrasound and MRI were performed on the ankle. The patient was operated on, leaving a stable ankle with no projection. Three months later he had no pain and restarted his physical activities.
Conclusion: Surgical treatment of PTT dislocation by re-anchoring the flexor retinacula provides an excellent functional outcome.
© 2014 SECOT. Published by Elsevier España, S.L.U. All rights reserved.

Introducción

La luxación traumática del tendón tibial posterior (TTP) es una entidad con muy baja prevalencia, habiendo muy pocos casos descritos en la bibliografía, desde el primer caso descrito por Martins en 1874[1]. Debuta por dolor y sensación de resalte tras un traumatismo en inversión del tobillo, durante la práctica deportiva[2,3]. El diagnóstico se basa en la exploración clínica con dolor, tumefacción y equimosis en el tobillo y se completa mediante estudio con radiografías simples de tobillo e imágenes de resonancia magnética (RM)[4]. Esta lesión a veces pasa desapercibida y su tratamiento debe ser quirúrgico[5].

En este trabajo se presenta un caso de inestabilidad de tobillo traumática aguda, debida a luxación del TTP durante la práctica del atletismo.

Caso clínico

Paciente varón de 28 años, sin antecedentes personales de interés, que tras el curso de una carrera sufre traumatismo en inversión forzada del tobillo derecho. En la exploración clínica presenta equimosis y tumefacción, con dolor a la movilización en dicho tobillo. Se practica radiología simple anteroposterior y lateral del tobillo derecho, y se trata mediante inmovilización con vendaje funcional y carga progresiva durante 3 semanas. Al comenzar nuevamente su práctica deportiva comienza con dolor y sensación de resalte en el tobillo. A la exploración se aprecia el resalte mediante maniobras de inversión y dorsiflexión forzadas. El estudio ecográfico mostraba la luxación del TTP en dorsiflexión y su reducción en flexión plantar. En el estudio mediante RM se aprecia avulsión ósea del retináculo flexor o tibioastragalino, estando el TTP indemne (fig. 1).

Se interviene quirúrgicamente a los 4 meses de la lesión, dado que la lesión pasó desapercibida en urgencias, resecando el pequeño fragmento óseo y reinserción del retináculo con 2 anclajes de 3 mm de titanio Stryker® Titanium Wedge Anchor (Kalamazoo, Michigan, EE. UU.), y refuerzo con suturas no absorbibles. Se le inmovilizó el tobillo durante 4 semanas con una férula de yeso y tras su retirada comenzó un periodo de fisioterapia durante 2 meses (figs. 2 y 3).

A los 3 meses del alta médica la función del tobillo es completa con flexión plantar, flexión dorsal, inversión y eversión completas, y asintomáticas. La fuerza del tobillo es normal. A los 2 años de la lesión no ha habido evidencia de nueva luxación, estando el paciente asintomático y practicando deportes con normalidad (fig. 4).

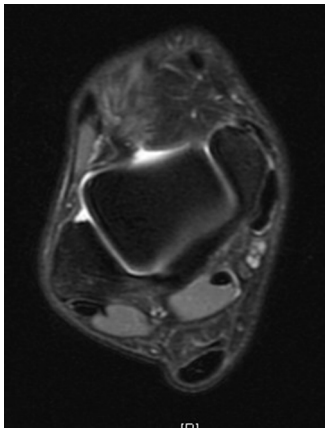

Figura 1 Imagen axial de RMN en T2 donde se aprecia la avulsión ósea en maléolo tibial.

Discusión

La luxación del TTP es una lesión extraordinariamente infrecuente. Sobre ella Lohrer y Nauck[6] publicaron en 2010 una

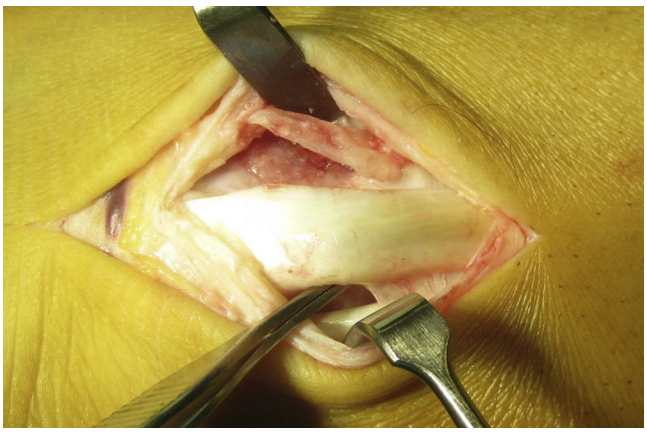

Figura 2 Fractura avulsión del retináculo, se libera del retináculo flexor el fragmento óseo.

Download English Version:

https://daneshyari.com/en/article/4086346

Download Persian Version:

https://daneshyari.com/article/4086346

Daneshyari.com