

# Imagens Endoscópicas\*

## Endoscopic Views

António Caiado<sup>1</sup>  
João Moura e Sá<sup>2</sup>  
José Almeida<sup>3</sup>  
Sofia Neves<sup>3</sup>  
Ana Oliveira<sup>1</sup>

### 1.º Prémio

#### Caso Clínico n.º 1

##### Laceração iatrogénica da traqueia

Mulher de 43 anos, bancária, não fumadora.

Sem antecedentes patológicos relevantes.

Cirurgia programada a síndrome do canal cárpico.

Desenvolve durante a noite pós-cirurgia quadro clínico caracterizado por dispneia, pieira e desconforto retroesternal inespecífico.

Na manhã do dia seguinte refere sensação de “aumento do volume” do pescoço, não tendo sido valorizável.

Dois dias após a cirurgia, tem alta para o domicílio.

Por manter as mesmas queixas e referir aumento mais significativo do “volume do pescoço” associado a dispneia, recorre ao SU de um outro hospital.

Efectua Rx de tórax e TAC cérvico-torácica que diagnostica PNEUMOMEDIASTINO. Transferida para o CHGaia para a cirurgia torácica.

Efectua BF que mostra:

\* Trabalhos concorrentes ao **Prémio Fotografia Endoscópica Respiratória - 2005**, iniciativa da Direcção da Sociedade Portuguesa de Pneumologia, com o apoio da GlaxoSmithKline.

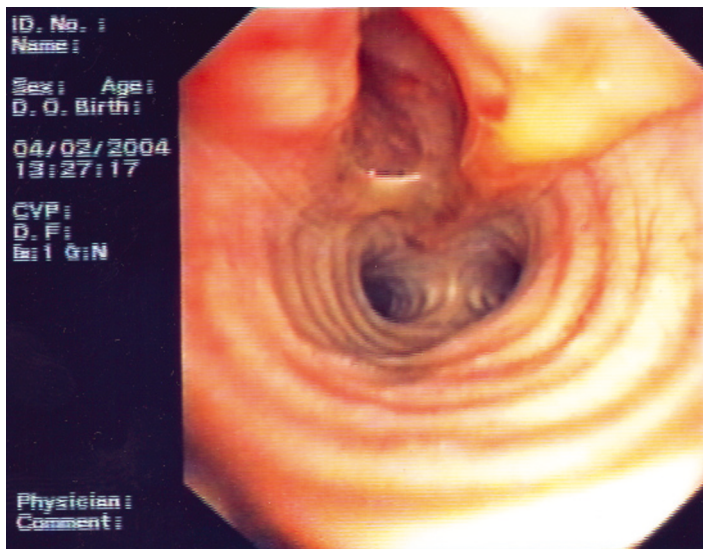
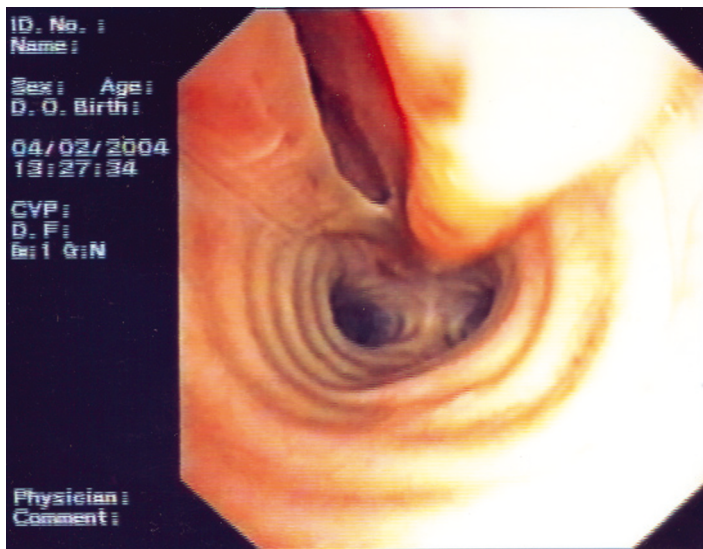
<sup>1</sup> Interno Complementar de Pneumologia.

<sup>2</sup> Assistente Hospitalar Graduado de Pneumologia e responsável da Unidade de Broncologia.

<sup>3</sup> Assistente Hospitalar de Pneumologia.

Centro Hospitalar de Vila Nova de Gaia.

Laceração da mucosa e submucosa da parede posterior da traqueia, 1 cm abaixo das cordas vocais, até ao início da parede posterior do BPD. No terço médio da zona da laceração observa-se ruptura completa, com cerca de 2 cm de extensão.



Download English Version:

<https://daneshyari.com/en/article/4214352>

Download Persian Version:

<https://daneshyari.com/article/4214352>

[Daneshyari.com](https://daneshyari.com)