

Imagens Endoscópicas*

Endoscopic Views

Miguel Guimarães
Ana Rego
Diva Ferreira,
José Almeida
João Moura e Sá

1.º Prémio

Caso clínico n.º 1

Homem de 31 anos, com linfoma de Hodgkin diagnosticado em 2001.

A broncofibroscopia (BF) da altura revelou apenas discretos sinais inflamatórios a nível do B8 direito.

Submetido a vários ciclos de quimioterapia com resposta inicial, mas em 2004 entra em doença progressiva.

Em 2005, imagem radiológica suspeita de cavitação.

Reavaliação por BF: "... no lobo inferior direito observa-se o início do B7 e B8 e volumosa lesão escavada, com necrose e pus."

O doente faleceu poucos dias depois.

*Trabalhos concorrentes ao Prémio Fotografia Endoscópica Respiratória 2006, iniciativa da Direcção da Sociedade Portuguesa de Pneumologia, com o apoio da GlaxoSmithKline

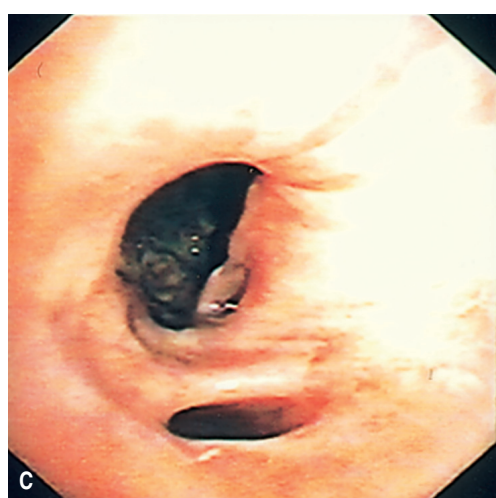
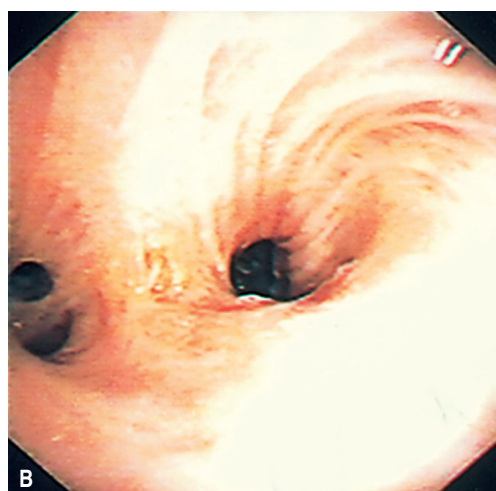
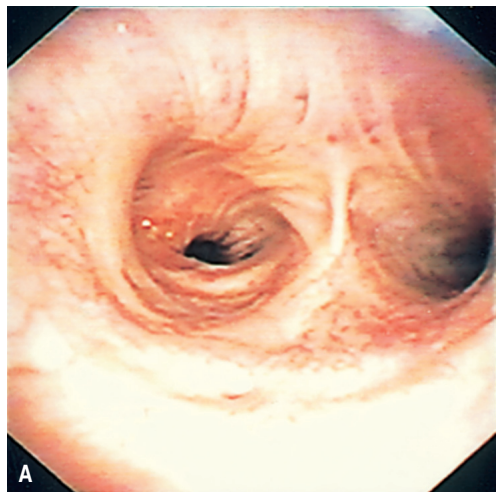
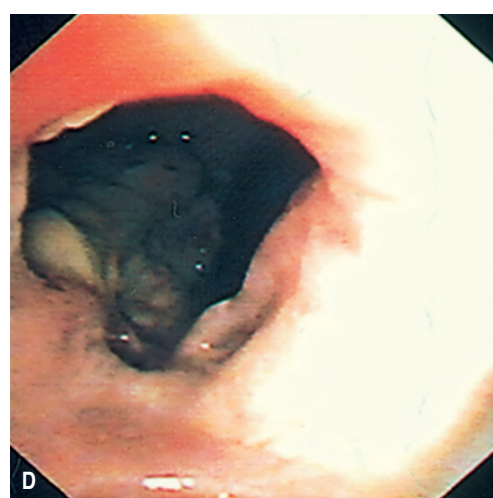


Fig. 1 – A) Traqueia e carena; B) Brônquio principal direito; B) Tronco intermédio direito; D) Pirâmide basal direita



Download English Version:

<https://daneshyari.com/en/article/4214519>

Download Persian Version:

<https://daneshyari.com/article/4214519>

[Daneshyari.com](https://daneshyari.com)