Disponible en ligne sur
ScienceDirect
www.sciencedirect.com

Elsevier Masson France
EM|consulte
www.em-consulte.com

Médecine Nucléaire 38 (2014) 303–310

Médecine Nucléaire
Imagerie Fonctionnelle et Métabolique

Mise au point

Tumeurs du grêle et du côlon : importance de l'anatomie en coupes☆

Small bowel and colorectal tumors: Importance of CT scan anatomy

S. Houdebine *, P. Meingan, I. Doutriaux, D. Geffroy, C. Labbe, D. Nenciu, M. Ricaud

Service de médecine nucléaire, institut de cancérologie de l'Ouest (ICO), boulevard Jacques-Monod, 44805 Saint-Herblain, France

Reçu le 27 juin 2014 ; accepté le 3 juillet 2014
Disponible sur Internet le 20 août 2014

Résumé

Le but de cet article est de décrire les caractéristiques morphologiques des principales tumeurs digestives, de montrer l'intérêt de l'injection intraveineuse de produit de contraste et du balisage intestinal. Quelques rappels sur les aires ganglionnaires et l'anatomie du péritoine seront faits.
© 2014 Publié par Elsevier Masson SAS.

Mots clés : GIST ; TNE ; Lymphomes ; Adénocarcinomes colorectaux ; Imagerie TDM

Abstract

The aim of this article is to describe the anatomic specificities of each different digestive tumors in CT imaging and to show the interest of contrast-enhanced CT and bowel opacification. Some specific points about lymph nodes of the abdomen and peritoneum anatomy will be discussed.
© 2014 Published by Elsevier Masson SAS.

Keywords: GIST; Neuroendocrine tumor; Intestinal lymphoma; Colorectal carcinoma; CT scan

1. Imagerie des principales tumeurs du grêle et du côlon

*1.1. Les GIST (*gastrointestinal stromal tumor*)*

Ce sont des tumeurs conjonctives rares, mais les plus fréquentes du tube digestif [1]. Elles siègent pour 60 % dans l'estomac et autour de 35 % dans le jéjunum et l'iléon. Un tiers d'entre elles sont métastatiques au diagnostic. Leur diagnostic est histologique, immuno-histochimique et nécessite une étude par biologie moléculaire.

La localisation gastrique présente le meilleur pronostic.

La clinique est variable, non spécifique : découverte fortuite, ou dans le cadre du bilan d'une masse abdominale, d'une hémorragie digestive.

1.1.1. Aspect TDM

La lésion se présente sous forme de masse endo- ou exoluminale, plus ou moins nécrotique et/ou hémorragique. Son rehaussement peut être hétérogène, intense et précoce. Il est indispensable de rechercher systématiquement une extension au foie et au mésentère.

1.1.2. Surveillance des GIST

En dehors de la chirurgie, le traitement des GIST se fait par imatinib. Sous imatinib, la bonne réponse au traitement peut se traduire par une masse devenant hypodense, dont la taille peut se majorer, donnant un aspect de « pseudo-progression » [2]. Dans ce contexte, les critères RECIST, qui apprécient une diminution de taille des cibles, ne sont pas adaptés.

☆ Présentation faite lors des Hivernales 2014, 26 au 30 janvier 2014.

* Auteur correspondant.
Adresse e-mail : Stephanie.houdebine@ico.unicancer.fr (S. Houdebine).

http://dx.doi.org/10.1016/j.mednuc.2014.07.009
0928-1258/© 2014 Publié par Elsevier Masson SAS.

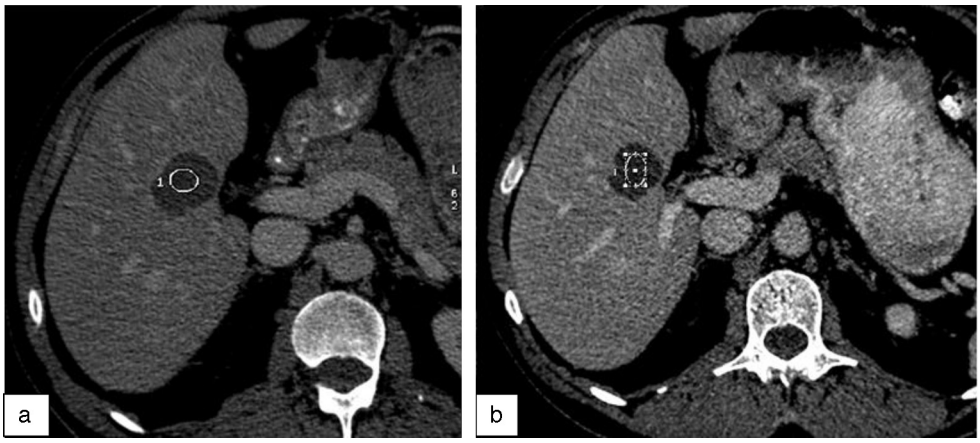

Fig. 1. GIST métastatique hépatique ; a : scanner injecté avant traitement : lésion mesurée à 34 UH ; b : surveillance sous imatinib : diminution de la densité de la lésion (20 UH) : bonne réponse au traitement.
GIST with hepatic metastases; a: pretreatment enhanced CT scan: lesion attenuation, measured in Hounsfield units, is 34 UH; b: follow-up during treatment with imatinib: the lesion shows significant decrease in the attenuation (20 UH). This is a good response to imatinib.

Il a donc été proposé d'utiliser d'autres critères pour évaluer les GIST sous imatinib :

- une diminution de taille (mesure unidimensionnelle) > 10 % ;
  et/ou
- une baisse de la densité lésionnelle après injection d'au moins 15 %.

La Fig. 1 donne un exemple de suivi sous traitement : la métastase hépatique surveillée reste de taille stable, par contre, sa densité diminue de façon significative traduisant l'efficacité de l'imatinib.

1.2. Les tumeurs neuroendocrines (TNE)

Ce sont des tumeurs rares. Elles se développent essentiellement dans l'arbre bronchique et dans le tube digestif. Une origine génétique est retrouvée dans 5 % des cas. Les localisations digestives les plus fréquentes sont situées dans l'intestin grêle, le côlon et le pancréas. Le foie est le site métastatique le plus fréquent. Les métastases hépatiques et ganglionnaires sont fréquentes au diagnostic [3].

La symptomatologie est très variable en raison de leurs localisations diverses et de leur physiopathologie complexe : la tumeur peut être asymptomatique (découverte fortuite) ou se traduire par des douleurs abdominales, des vomissements, une masse palpable, une hémorragie en rapport avec la masse tumorale ou des symptômes liés à une sécrétion hormonale de la tumeur (un syndrome carcinoïde, par exemple).

Aspect TDM : ces lésions se présentent le plus souvent sous forme de masses sous-séreuses, fortement rehaussées au temps artériel de l'injection.

Une des caractéristiques de ces tumeurs est la fibrose radiaire des masses mésentériques qui rétracte et/ou comprime le tube digestif et les vaisseaux, associée à une infiltration du mésentère (Fig. 2).

Leur aspect est cependant variable selon leur localisation et leur taille.

Les lésions peuvent, par ailleurs, être multiples (Fig. 3).

Une IRM abdominale ou pelvienne peut être indiquée dans le cadre du bilan d'extension, notamment pour la détection des métastases hépatiques (leur présence est liée au pronostic du patient) [4].

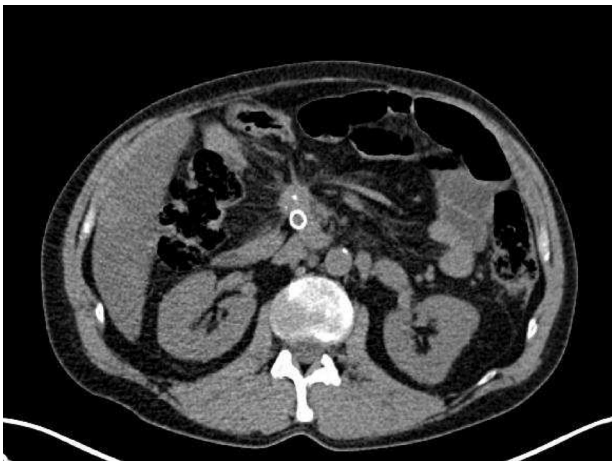

Fig. 2. Scanner sans injection montrant une masse mésentérique rétractile contenant des calcifications et une infiltration de la graisse adjacente.
Non-enhanced CT scan shows a mesenteric mass with calcifications and desmoplastic reaction.

1.3. Les lymphomes

L'atteinte peut être primitive ou secondaire. Il existe des facteurs de risque tels que l'immunodépression.

La clinique est variable selon le site du primitif : fièvre, asthénie, masse palpable, douleurs abdominales.

Aspect TDM : la forme typique est infiltrante, circonférentielle (effacement des plis, épaississement des parois), pouvant donner un aspect de dilatation anévrismale. Il n'y a en général pas d'obstruction digestive associée par opposition aux adénocarcinomes [5,6].

Download English Version:

https://daneshyari.com/en/article/4243655

Download Persian Version:

https://daneshyari.com/article/4243655

Daneshyari.com