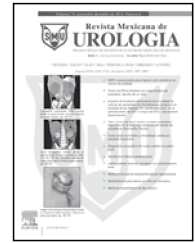




Revista Mexicana de
UROLOGIA
ÓRGANO OFICIAL DE DIFUSIÓN DE LA SOCIEDAD MEXICANA DE UROLOGÍA

www.elsevier.es/uromx



CASO CLÍNICO

Tumor renal con situación en vena cava izquierda

J. Aguilar-Colmenero^{a,*}, J. G. Campos-Salcedo^b, A. Sedano-Lozano^c, M. A. Zapata-Villalba^c, J. C. López-Silvestre^d, C. E. Estrada-Carrasco^d, C. Díaz-Gómez^d, J. L. Reyes-Equihua^d, H. Rosas-Hernández^d, M. A. Gurrola-García^d y D. A. Cisneros-Poireth^e

^aResidencia en la Especialidad de Urología, Escuela Militar de Graduados de Sanidad, Hospital Central Militar, México D.F., México

^bJefatura del Servicio de Urología, Hospital Central Militar, México D.F., México

^cServicio de Urología, Hospital Central Militar, México D.F., México

^dResidencia en la Especialidad de Cirugía Vascular, Escuela Militar de Graduados de Sanidad, Hospital Central Militar, México D.F., México

^eInternado de Pregrado de la Carrera de Medicina, Hospital Central Militar, México D.F., México

PALABRAS CLAVE

Vena cava; Tumor renal; Trombo; México.

Resumen La malformación del segmento infrarenal de la vena cava es una anomalía poco frecuente y regularmente asintomática, con una incidencia aproximada de 0.005%-1% en la población general. La presentación de esta condición con síntomas secundarios a trombosis o hipertrofia de vasos colaterales es una forma clínica rara, y la asociación de ésta a una tumoración renal es todavía menos frecuente.

Se presenta a un paciente de 64 años de edad, con tumor renal izquierdo de 12 cm, de tipo carcinoma de células claras con extensión locorregional, afección ganglionar, metástasis a pulmón y glándula suprarrenal ipsilateral, así como trombo en cava proximal (T4N1M1, etapa clínica IV). Se somete a nefrectomía radical y durante el transoperatorio se confirma vena cava inferior en situación izquierda, con trombo tumoral en su interior como se había observado en la tomografía; también se nota la presencia del segmento proximal de la vena cava inferior dentro del tumor. Se realiza nefrectomía con control vascular y trombectomía proximal de vena cava, obteniendo trombo tumoral con maniobra de Valsalva y cerrando muñón de vena cava inferior con doble línea de Prolene® 6-0, doble armado. Se realiza angiografía de control para valorar flujos venosos colaterales, encontrando recanalización a través de lumbares. Después de la cirugía, el paciente cursó asintomático en relación a hipertensión venosa o aumento de volumen de extremidades inferiores.

KEYWORDS

Vena cava; Renal tumor; Thrombus, Mexico.

Renal tumor associated with left-sided inferior vena cava

Abstract Malformation of the infrarenal segment of the vena cava is an uncommon abnormality with an incidence of approximately 0.005-1% in the general population. It is usually

* Autor para correspondencia: Hospital Central Militar. Blvd. Manuel Ávila Camacho s/n, Lomas de Sotelo, Av. Industria Militar y General Cabral, Delegación Miguel Hidalgo, C.P. 11200, México D.F., México. Teléfono: (01) 5557 3100, ext. 1535. Correo electrónico: jesus_aguilar86@hotmail.com (J. Aguilar-Colmenero).

asymptomatic. The presentation of this condition with symptoms secondary to thrombosis or collateral vessel hypertrophy is a rare clinical form and its association with a renal tumor is even rarer.

We present herein the case of a 64-year-old man with a 12 cm left renal tumor identified as renal clear cell carcinoma with locoregional extension, lymph node and ipsilateral adrenal gland involvement, a thrombus in the proximal vena cava, and pulmonary metastases (T4N1M1, clinical stage IV). The patient underwent radical nephrectomy, intraoperatively confirming the left-sided inferior vena cava containing a tumor thrombus previously seen in a tomography scan; the proximal segment of the inferior vena cava was also observed to be inside the tumor. Nephrectomy with vascular control and proximal thrombectomy of the vena cava was performed. The tumor thrombus was obtained through the Valsalva maneuver and the stump of the inferior vena cava was closed with two lines of 6-0 Prolene® double-armed sutures. A control angiotomography scan to evaluate the collateral venous blood flow was carried out and revealed rechanneling through the lumbar vessels. In the postoperative period, the patient was asymptomatic in relation to venous hypertension and swelling of the lower extremities.

0185-4542 © 2014. Revista Mexicana de Urología. Publicado por Elsevier México. Todos los derechos reservados.

Introducción

El carcinoma de células renales comprende aproximadamente el 2%-3% de todas las neoplasias, con una edad media de 65 años al momento del diagnóstico. Aproximadamente el 90% de los tumores renales son de células renales, y de éstos, el 85% son de células claras. La obesidad y la exposición al tabaco están relacionadas con el desarrollo de este tipo de cáncer¹⁻³.

Los factores pronósticos más importantes para determinar la supervivencia a 5 años son el grado del tumor, la extensión local del tumor, la presencia de actividad en cadenas ganglionares locales y evidencia de metástasis al momento del diagnóstico. El carcinoma de células renales se extiende con metástasis a pulmón, hueso, cerebro, hígado y glándula suprarrenal³.

Los pacientes en etapa clínica IV también pueden verse beneficiados de la cirugía^{4,5}. La nefrectomía citorreductiva antes de la terapia sistémica está recomendada generalmente, en pacientes con un primario potencialmente resecable y múltiples metástasis también resecables⁶.

La malformación del segmento infrarrenal de la vena cava es una anomalía poco frecuente y regularmente asintomática, con una incidencia aproximada de 0.005%-1% en la población general¹. La presentación de esta condición con síntomas secundarios a trombosis o hipertrofia de vasos colaterales es una forma clínica rara², y la asociación de ésta a una tumoración renal es todavía menos frecuente.

Presentación del caso

Masculino de 64 años de edad, sin enfermedades crónico-degenerativas, antecedentes de importancia o exposición a factores de riesgo. Inició su padecimiento 9 meses previos, con hiporexia y pérdida de peso. Hace 6 meses presenta hematuria macroscópica con coágulos amorfos, indolora y total, a la que posteriormente se agrega tos persistente.

Es valorado en otro escalón sanitario donde documentan mediante ultrasonido, una tumoración renal izquierda de 12

cm, por lo que es referido a este Hospital. A su ingreso se observa paciente pálido y caquético, con escala de Karnofsky en 80%. Se realiza urotomografía (figs. 1 y 2) con extensión a tórax, en la cual se evidencia tumor renal izquierdo de 12 x 8 x 9 cm, con afección de la suprarrenal ipsilateral, conglomerado ganglionar en hilio renal, además de imagen sugestiva de trombo en vena cava y metástasis pulmonares múltiples. Quedó entonces clasificado como T4N1M1, etapa clínica IV.

Se somete a nefrectomía radical y durante el transoperatorio se confirma vena cava inferior en situación izquierda, con trombo tumoral en su interior, tal como se había observado en la tomografía; también se nota la presencia del segmento proximal de la vena cava inferior dentro del tumor (fig. 3). Se realiza nefrectomía con control vascular (fig. 4) y trombectomía proximal de vena cava, obteniendo trombo tumoral con maniobra de Valsalva y cerrando muñón de vena cava inferior con doble línea de Prolene® 6-0, doble armado.

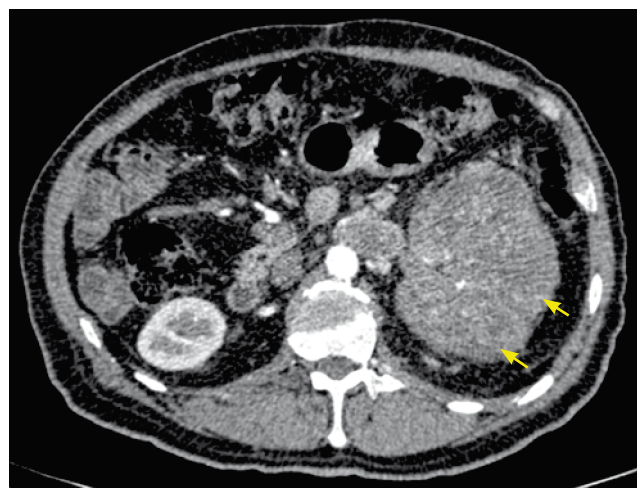

Figura 1 Tomografía axial computarizada, corte axial. Se identifica claramente tumor renal izquierdo (flechas).

Download English Version:

<https://daneshyari.com/en/article/4274456>

Download Persian Version:

<https://daneshyari.com/article/4274456>

[Daneshyari.com](https://daneshyari.com)