



Disponible en ligne sur

**ScienceDirect**  
www.sciencedirect.com

Elsevier Masson France

**EM|consulte**  
www.em-consulte.com



# Rajeunissement jugal et traitement des bajoues

*Jugal rejuvenation and jowls treatment*

A. Fogli

281, Corniche-Kennedy, 13007 Marseille, France

## MOTS CLÉS

Bajoue ;  
Déflation ;  
Ovale ;  
Lifting ;  
Espace pré-massétéрин

## KEYWORDS

Jowl;  
Deflation;  
Oval shape;  
Lift;  
Pre-masseteric space

**Résumé** Le but de cette étude est, d'une part, d'analyser les modifications anatomiques conduisant à l'aspect du vieillissement jugal avec l'apparition des bajoues. D'autre part, il est, après avoir évoqué les différentes techniques, de mettre en exergue celles qui sont le plus efficaces avec le souci permanent de l'obtention d'un résultat naturel avec un ovale bien défini et une répartition des volumes jugaux harmonieuse. Pour cela, les techniques de lifting avec remise en place des volumes déplacés et la lipostructure sont souvent associées avec le strict respect de vecteurs différents dans leur direction pour les tissus sous-jacents et pour le redrapage cutané. Plus ciblé, la dissection de l'espace pré-massétéрин permet de répondre aux problèmes spécifiques posés par les bajoues et les sillons labio-mentonniers lourds. En répondant à la demande psychosociologique de notre époque, deux grands types d'indications se dégagent avec le lifting du sujet jeune qui permet d'obtenir un résultat pérenne et un retour à une vie sociale et professionnelle rapide, une chirurgie d'indication plus tardive qui nécessite des techniques plus invasives entraînant des suites opératoires plus lourdes.

© 2017 Publié par Elsevier Masson SAS.

**Summary** The aim of this study is to analyze the anatomical changes leading to the appearance of jugal aging with the appearance of jowls. It is also to describe the different techniques and to highlight those that are most effective with the permanent concern of obtaining a natural result with a well-defined jawline and a harmonious distribution of jugal volumes. For this purpose, the techniques of lifting with relocation of the displaced volumes and lipostructure are often associated with the strict respect of different directional vectors for the underlying tissues and for the skin redraping. More precisely, the dissection of the pre-masseteric space makes it possible to address the specific problems posed by the jowls and the heavy labio-mental grooves. In responding to the psycho-sociological demand of our time, two major types of indications emerge with the facelift of the young patient, which

Adresse e-mail : [esthetique@alainfogli.com](mailto:esthetique@alainfogli.com).

<http://dx.doi.org/10.1016/j.anplas.2017.05.008>  
0294-1260/© 2017 Publié par Elsevier Masson SAS.

makes it possible to obtain a long lasting result and a fast return to social and professional life and a later indication surgery, which requires more invasive techniques resulting in heavier surgical procedures and follow-up.

© 2017 Published by Elsevier Masson SAS.

L'aspect de jeunesse d'un visage se caractérise au niveau des joues par une impression de fraîcheur, d'optimisme et de plénitude. À l'analyse plus objective, la distance bi-zygomatique est supérieure à la distance intergoniale. Au contraire, l'inversion de ces proportions lors du processus de vieillissement se traduit par un aspect fatigué et triste avec une forme de trapèze inversé (Fig. 1). On conçoit d'emblée que le rajeunissement de la joue peut s'accompagner d'un traitement centro-facial qui sort du cadre de cette étude. De même, le cou qui fait l'objet d'une étude spécifique dans ce rapport est traité dans le même temps opératoire réalisant ainsi un lifting cervico-facial. Comme nous allons le voir, les gestes pratiqués au niveau facial ont un retentissement cervical et notamment sur la zone frontière constituée par la ligne mandibulaire. La raison est anatomique, le muscle platysma qui est anatomiquement à la fois facial et cervical explique cette intrication cervico-faciale. L'analyse détaillée de ces interconnexions anatomiques et chirurgicales est parfaitement détaillée dans les ouvrages publiés par Botti Pelle Ceravolo [1,2].

## Anatomie

Pour envisager de rajeunir la région jugale, il est indispensable d'analyser précisément les modifications anatomiques dues au processus du vieillissement qui est caractérisé à ce niveau par :

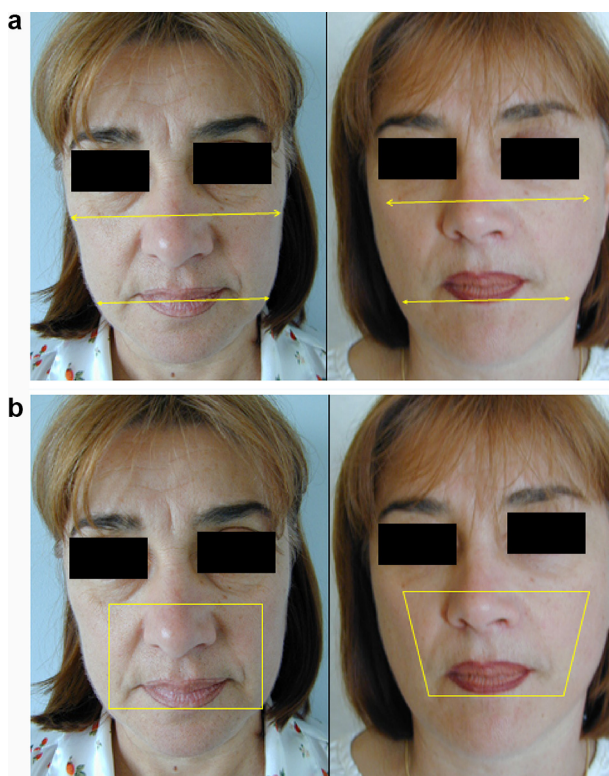
- une ptôse tissulaire avec déflation qui se manifeste par une modification des volumes des différents amas graisseux du visage entraînant progressivement une inversion du triangle constitué par les zygomas et le menton appréciable cliniquement ;
- une apparition des sillons : (Fig. 2) :
  - naso-génien,
  - labio-mentonnier ;
- une modification du revêtement cutané avec apparition de plis et de rides (Fig. 3)

L'ensemble aboutit à un aspect caractéristique (Fig. 4) avec :

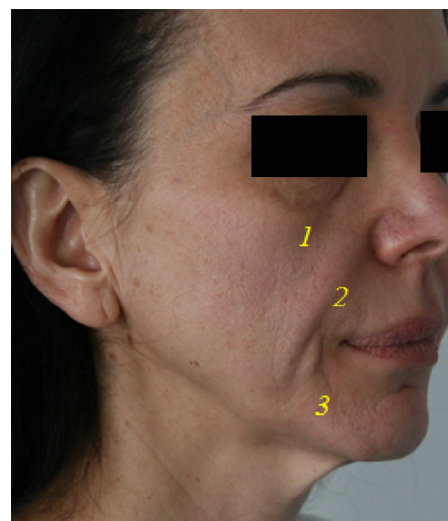- apparition de festons le long de la ligne mandibulaire ;
- formation de la bajoue ;
- alourdissement du sillon labio-mandibulaire avec encoche au niveau mandibulaire.

La déflation et la ptôse tissulaire entraînent donc progressivement une modification de l'ensemble du visage. À l'analyse plus poussée, la nouvelle distribution des volumes ne répond pas à une ptôse monolithique et uni-directionnelle.

En effet, la ptôse des différents tissus se produit selon des vecteurs différents (Fig. 5).



**Figure 1** a : modification des distances bi-zygomatiques et intergoniales par le processus du vieillissement ; b : inversion progressive du trapèze.



**Figure 2** Sillons. 1 : médio-jugal ; 2 : naso-génien ; 3 : labio-mentonnier.

Download English Version:

<https://daneshyari.com/en/article/5644485>

Download Persian Version:

<https://daneshyari.com/article/5644485>

[Daneshyari.com](https://daneshyari.com)