



Disponible en ligne sur
ScienceDirect
www.sciencedirect.com

Elsevier Masson France
EM|consulte
www.em-consulte.com



Mémoire original

Trochléoplastie de creusement dans l'instabilité fémoropatellaire : une série de 34 cas à 15 ans de recul[☆]



Sulcus deepening trochleoplasty for patellofemoral instability: A series of 34 cases at 15 years follow-up



T. Rouanet^{a,b,*}, F. Gougeon^c, J.-M. Fayard^d, F. Rémy^e, H. Migaud^{a,b}, G. Pasquier^{a,b}

^a Université de Lille–Nord-de-France, 59000 Lille, France

^b Service d'orthopédie, hôpital Salengro, CHRU de Lille, place de Verdun, 59037 Lille cedex, France

^c Nord-Genou, hôpital privé La-Louvière, 69, rue de la Louvière, 59042 Lille, France

^d Centre orthopédique Santy, 24, avenue Paul-Santy, 69008 Lyon, France

^e Centre de chirurgie orthopédique, clinique de Saint-Omer, 71, rue Ambroise-Paré, 62575 Blendecques, France

IN F O A R T I C L E

Historique de l'article :

Reçu le 8 avril 2014

Accepté le 15 février 2015

Mots clés :

Trochléoplastie

Instabilité fémoropatellaire

Dysplasie trochléenne

R É S U M É

Introduction. – La dysplasie de trochlée est un des éléments majeurs de l'instabilité fémoropatellaire. Si sa correction par trochléoplastie apparaît logique, le résultat à long terme de cette intervention n'est pas connu et il persiste une incertitude sur l'évolution arthrosique. Aussi, nous avons mené une étude rétrospective d'une série de trochléoplasties de creusement au recul de 15 ans avec pour objectifs : (1) d'évaluer à long terme les résultats cliniques et le taux radiologique d'arthrose ; (2) de préciser les résultats en fonction du type d'instabilité et du grade de la dysplasie.

Hypothèse. – La trochléoplastie de creusement est une intervention efficace sur la stabilisation de l'articulation fémoropatellaire sans augmenter le risque d'arthrose.

Patients et méthodes. – Cette étude analyse rétrospectivement 34 trochléoplasties de creusement au moyen de scores cliniques (scores IKS, Lillois, Kujala et Oxford) et leurs résultats radiologiques (stade d'arthrose selon Iwano) au recul moyen de 15 ans (12–19 ans). Une plastie d'Insall était associée systématiquement et une transposition de la tubérosité tibiale antérieure dans 17 cas (7 transpositions préalables).

Résultats. – Aucune récurrence d'instabilité objective n'a été observée. Six genoux ont été repris par prothèse pour arthrose et un par transposition de la tubérosité tibiale pour douleur et dérochements au recul moyen de 7 ans (2–16). Les scores moyens Lillois, Kujala et IKS passaient respectivement de 53,3 (30–92), 55 (13–75) et 127 (54–184) en préopératoire à 61,5 (25–93), 76 (51–94) et 152,4 (66–200) au recul ($p < 0,05$) (reprises incluses). Les résultats fonctionnels étaient significativement meilleurs pour les dysplasies avec éperon (score IKS 168 [127–200] versus 153 [98–198] et Kujala 81,5 [51–98] versus 76 [51–94] [$p < 0,05$]). Les patients étaient satisfaits dans 65% des cas et le score Oxford total moyen étaient de 24,1 points/60 (12–45 points). La douleur était occasionnelle ou nulle dans 53% des cas. La saillie de la trochlée passait de 4,9 mm (3–9 mm) à –1,2 mm (–7–4 mm). L'arthrose fémoropatellaire, 10 cas en préopératoire mais aucune > Iwano 2, était présente dans 33/34 cas avec 20 cas > Iwano 2 (65%) au recul.

Discussion. – La trochléoplastie de creusement permet la stabilité fémoropatellaire même en cas de dysplasie sévère pour lesquelles elle donne de meilleurs résultats fonctionnels à long terme. En revanche, elle ne prévient pas l'arthrose fémoropatellaire. Elle doit être réservée aux dysplasies sévères avec éperon en l'associant à des gestes de réaligement de l'appareil extenseur.

Niveau de preuve. – IV, étude rétrospective de cohorte.

© 2015 Elsevier Masson SAS. Tous droits réservés.

DOI de l'article original : <http://dx.doi.org/10.1016/j.otsr.2015.01.017>.

[☆] Ne pas utiliser, pour citation, la référence française de cet article, mais celle de l'article original paru dans *Orthopaedics & Traumatology: Surgery & Research*, en utilisant le DOI ci-dessus.

* Auteur correspondant.

Adresse e-mail : thomas.rouanet@gmail.com (T. Rouanet).

<http://dx.doi.org/10.1016/j.rcot.2015.03.015>

1877-0517/© 2015 Elsevier Masson SAS. Tous droits réservés.

1. Introduction

L'instabilité fémoropatellaire a été démembrée par Henri Dejour qui a identifié la dysplasie de trochlée comme l'élément fondamental [1,2]. Pour corriger cette anomalie, des trochléoplasties ont été décrites de relèvement selon Albee [3], puis de creusement introduites par Masse et Dejour [4,5]. Les trochléoplasties de creusement comportent une ostéotomie des deux condyles fémoraux afin d'approfondir la trochlée. D'autres auteurs ont proposé une trochléoplastie en remodelant l'os sous-chondral afin de recréer une gorge trochléenne [6,7] et d'autres ont décrit cette procédure sous arthroscopie [8]. Enfin, Goutallier et al. [9] ont décrit une trochléoplastie d'enfoncement par résection cunéiforme rétrotrochléenne dont les résultats ont été publiés par Thauinat et al. [10]. Il persiste une incertitude sur l'évolution arthrosique et la fonction à long terme de ces trochléoplasties notamment en fonction de la sévérité de la dysplasie et aucune étude ne dépasse un recul moyen de 10 ans. Cette étude rétrospective d'une série de trochléoplasties de creusement au recul de 15 avait pour objectifs :

- d'évaluer à long terme les résultats cliniques et radiologiques, notamment le taux d'arthrose ;
- de préciser les résultats en fonction du type d'instabilité et du grade de la dysplasie.

L'hypothèse était que la trochléoplastie de creusement est une intervention efficace pour la stabilité de l'articulation fémoropatellaire sans augmenter le risque d'arthrose.

2. Matériel et méthode

2.1. Patients

Cette étude analyse rétrospectivement une série mono-opérateur (FG) consécutive de trochléoplasties de creusement effectuées entre 1992 et 1998. Les critères d'inclusion étaient des patients présentant une instabilité fémoropatellaire objective ou subjective associée à une dysplasie de trochlée selon Dejour et Lecoutre [11]. Les critères d'exclusion comprenaient les adolescents à physe ouverte, les syndromes patellaires douloureux sans instabilité clinique et les arthroses fémoropatellaires supérieures ou égales au stade 2 d'Iwano et al. [12]. Quarante-cinq patients consécutifs ont été opérés d'une trochléoplastie de creusement. Onze patients ont été perdus de vue et 34 patients ont été revus, tous évalués par le même examinateur au recul moyen de 15,3 ans (12–19 ans) (Tableau 1). Treize patients présentaient des antécédents chirurgicaux sur le genou concerné, incluant 7 transpositions de

la tubérosité tibiale, 3 sections du rétinaculum patellaire latéral, 5 arthroscopies lavage et une ablation à ciel ouvert d'un corps étranger intra-articulaire.

Le bilan radiographique préopératoire retrouvait 19 dysplasies avec éperon sus-trochléen (grade B et D) et 15 dysplasies sans éperon (grade A et C), 10 genoux avaient une arthrose, toujours Iwano 1 [12] (Fig. 1).

2.2. Technique chirurgicale

La trochléoplastie était effectuée par creusement selon Masse [4], pour réorienter les facettes trochléennes et réduire la saillie de la trochlée fémorale. Si la dysplasie de la trochlée s'associait à un éperon sus-trochléen, un creusement supplémentaire de cette zone était réalisé avant la trochléoplastie proprement dite. Les autres facteurs prédisposant à l'instabilité fémoropatellaire étaient traités dans le même temps opératoire. Dix-sept transpositions de la tubérosité tibiale ont été associées à la trochléoplastie. Une médiatisation était réalisée si la distance TAGT était supérieure à 20 mm et un abaissement était effectué si l'index de Caton-Deschamps était supérieur à 1,2 [13,14]. Une plastie d'Insall du muscle vaste médial oblique était réalisée systématiquement [15].

En postopératoire, l'appui était autorisé immédiatement entre deux cannes anglaises sous couvert d'une attelle de genou en extension pendant 45 jours. La récupération des amplitudes articulaires se faisait d'emblée sans limitation d'amplitude sauf si une transposition de la tubérosité tibiale était associée, auquel cas la flexion était limitée à 90° pendant six semaines. La reprise des activités sportives n'était pas autorisée avant le sixième mois.

2.3. Évaluation clinique

L'évaluation préopératoire objective comprenait le score fonctionnel Lillois (Annexe 1) [16], le score IKS [17], le score de Kujala [18], le nombre d'épisodes de luxation, l'appréhension et les amplitudes articulaires. L'évaluation subjective incluait la présence de douleur ou de sensation d'instabilité.

L'évaluation au recul incluait, d'une part, des données subjectives (satisfaction, douleur, instabilité, score d'Oxford [19]), d'autre part, des données objectives (appréhension, amplitudes articulaires, score fonctionnel Lillois, score IKS et Kujala [16–18]). Tous les patients repris par un geste osseux ou prothétique ont été considérés comme un échec.

Tableau 1
Description de la série.

Patients (n)	34
Femme (n)	24
Âge intervention (années)	27,8 (16–49)
Nombre moyen de luxation par patients (n)	6 (0–10)
Instabilité objective (n)	29
Douleur préopératoire importante (n)	16
ATCD chirurgicaux (n)	13
Type de dysplasie selon Dejour et Lecoutre [11]	
Dysplasie grade A (n)	6
Dysplasie grade B (n)	5
Dysplasie grade C (n)	9
Dysplasie grade D (n)	14
Saillie moyenne (mm)	4,9 (3–9)
Index Caton moyen [13]	1,16 (0,8–2)
Distance TAGT moyenne (mm)	21 (8–30)

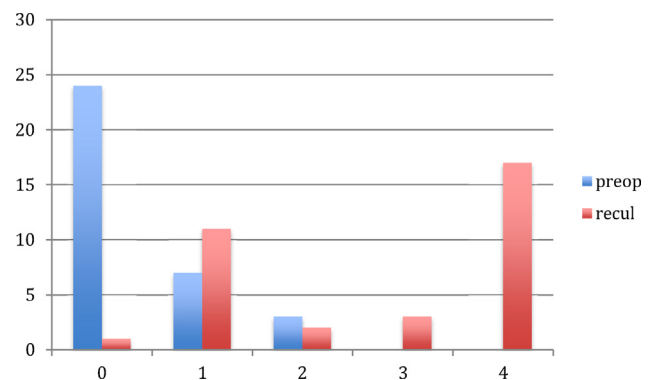


Fig. 1. Évolution de l'arthrose fémoropatellaire selon la classification d'Iwano et al. [12]. 0 : pas d'atteinte ; 1 : remodelage des surfaces osseuses sous-chondrales sans pincement significatif (Iwano 1) ; 2 : interligne pincé mais épaisseur supérieure à 3 mm (Iwano 2) ; 3 : interligne pincé avec épaisseur inférieure à 3 mm (Iwano 3) ; 4 : surfaces osseuses en contact (Iwano 4).

Download English Version:

<https://daneshyari.com/en/article/6965516>

Download Persian Version:

<https://daneshyari.com/article/6965516>

[Daneshyari.com](https://daneshyari.com)