



Relato de Caso

Lipoma palmar gigante – Uma causa pouco usual de síndrome do túnel cárpico[☆]

Gaizka Ribeiro*, Marta Salgueiro, Miguel Andrade e Víctor Santos Fernandes

Hospital de Santa Maria (CHLN), Serviço de Cirurgia Plástica, Lisboa, Portugal

INFORMAÇÕES SOBRE O ARTIGO

Histórico do artigo:

Recebido em 14 de julho de 2016

Aceito em 16 de agosto de 2016

On-line em xxx

Palavras-chave:

Lipoma

Síndrome do túnel carpal

Mão

Nervo mediano

Keywords:

Lipoma

Carpal tunnel syndrome

Hand

Median nerve

R E S U M O

O lipoma é um tumor frequente dos tecidos moles, mas a sua localização na mão é rara. Os lipomas da mão geralmente são assintomáticos; contudo, quando apresentam um grande crescimento ou em determinadas localizações, podem causar sintomas devido à compressão do nervo mediano. Esses tumores devem ser devidamente caracterizados pré-operatoriamente com um exame de imagem e seu correto tratamento baseia-se na sua excisão completa e liberação do nervo mediano. Apresentamos o caso clínico de uma paciente com o diagnóstico de síndrome do túnel carpal resultante de compressão do nervo mediano por um lipoma palmar gigante, tratada com sucesso com lipectomia e descompressão nervosa.

© 2016 Sociedade Brasileira de Ortopedia e Traumatologia. Publicado por Elsevier Editora Ltda. Este é um artigo Open Access sob uma licença CC BY-NC-ND (<http://creativecommons.org/licenses/by-nc-nd/4.0/>).

Giant palmar lipoma – An unusual cause of carpal tunnel syndrome

A B S T R A C T

Lipoma is a common type of soft-tissue tumor, but it is rarely found in the hand. Hand lipomas generally are asymptomatic; however, when they become too large or when they are present in some specific locations, they can cause symptoms due to compression of the median nerve. These tumors should be correctly characterized preoperatively with imaging exams and the proper management is the complete removal of the tumor and release of the median nerve. The authors present the case of a female patient with carpal tunnel syndrome due to compression of the median nerve by a giant palmar lipoma, successfully treated with tumor excision and nerve release.

© 2016 Sociedade Brasileira de Ortopedia e Traumatologia. Published by Elsevier Editora Ltda. This is an open access article under the CC BY-NC-ND license (<http://creativecommons.org/licenses/by-nc-nd/4.0/>).

[☆] Trabalho desenvolvido no Hospital de Santa Maria (CHLN), Serviço de Cirurgia Plástica, Lisboa, Portugal.

* Autor para correspondência.

E-mail: akziag@sapo.pt (G. Ribeiro).

<http://dx.doi.org/10.1016/j.rbo.2016.08.003>

0102-3616/© 2016 Sociedade Brasileira de Ortopedia e Traumatologia. Publicado por Elsevier Editora Ltda. Este é um artigo Open Access sob uma licença CC BY-NC-ND (<http://creativecommons.org/licenses/by-nc-nd/4.0/>).

Introdução

Os lipomas são tumores benignos de tecidos moles muito frequentes,¹⁻⁸ contudo a sua incidência na mão é rara.¹⁻⁶ Os lipomas são definidos como gigantes quando apresentam um diâmetro igual ou superior a 5 cm^{2,3} e geralmente manifestam-se como tumefacções assintomáticas, de crescimento lento e progressivo;^{5,8} no entanto, por vezes podem originar sintomatologia por compressão de estruturas adjacentes.^{1-3,5,8,9} A compressão de nervos periféricos por lipomas é muito pouco frequente, estão descritos poucos casos na literatura de síndrome de túnel cárpico resultante de compressão do nervo mediano por lipoma.^{4,6} As particularidades anatômicas da mão implicam alguns cuidados especiais na abordagem diagnóstica e terapêutica desses tumores.³ Neste artigo descrevemos a caso clínico de um doente do género feminino de 70 anos com o diagnóstico de lipoma palmar gigante que condicionou síndrome do túnel cárpico, tratado com sucesso com lipectomia e libertação do ligamento anular anterior do carpo.

Caso clínico

Doente do género feminino, 70 anos, leucodérmica, referenciada à consulta de cirurgia plástica pelo médico assistente por tumefacção na face palmar da mão esquerda (mão não dominante), de crescimento progressivo ao longo do último ano, e por queixas de parestesias e dor dos primeiros três dedos da mão esquerda. A doente fez tomografia axial computadorizada da mão e punho requisitada pelo seu médico assistente, que revelou uma formação de densidade adiposa com algumas finas septações internas, de contornos bem definidos, localização intramuscular com extensão aos espaços profundos da mão e com cerca de 6,5 cm de eixo transversal e 6,5 de eixo longitudinal, achados sugestivos de diagnóstico de lipoma palmar gigante (fig. 1).

Objetivamente a doente apresentava uma massa palpável no nível da eminência tenar, móvel, de consistência mole e indolor (fig. 2). A percussão da massa desencadeava queixas de parestesias dos primeiros três dedos da mão esquerda (sinal de Tinel positivo). A doente não apresentava queixas motoras da mão, com preservação da força e da função de pinça digital. Não se palpavam adenopatias axilares.

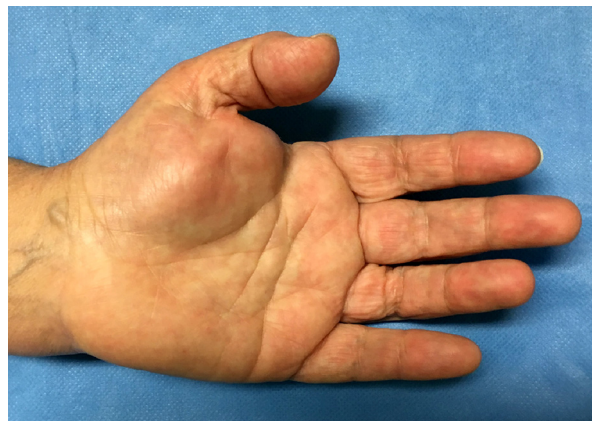

Figura 2 – Tumefacção da eminência tenar.

Foi requisitada eletromiografia do punho, que identificou aspetos compatíveis com acentuada lesão do nervo mediano esquerdo.

Perante o diagnóstico obtido, a doente foi proposta para tratamento cirúrgico. Em decúbito dorsal, sob anestesia do plexo braquial e com isquemia controlada do membro superior com garrote pneumático, procedeu-se à excisão do tumor. Através de uma incisão palmar, abriu-se a fáscia palmar e procedeu-se à dissecação e excisão do tumor (fig. 3). O nervo mediano e os seus ramos foram devidamente identificados e preservados (fig. 4). Fez-se ainda a secção do ligamento anular anterior do carpo. Após revisão da hemóstase, a incisão foi encerrada em plano único com suturas não absorvíveis, sob drenagem passiva. O procedimento teve uma duração de cerca de duas horas e decorreu sem complicações. A doente teve alta no mesmo dia e foi posteriormente seguida em consulta externa. O resultado anatomopatológico confirmou o diagnóstico de lipoma.

Aos cinco meses objetivou-se reversão das queixas de parestesias e dor dos três primeiros dedos da mão. Durante esse período não se identificaram sinais clínicos de recidiva tumoral, verificou-se uma boa evolução cicatricial (fig. 5).

Discussão

Os lipomas são dos tumores mais frequentes no corpo humano;¹⁻⁸ contudo, a sua localização na mão é rara,¹⁻⁶ o que

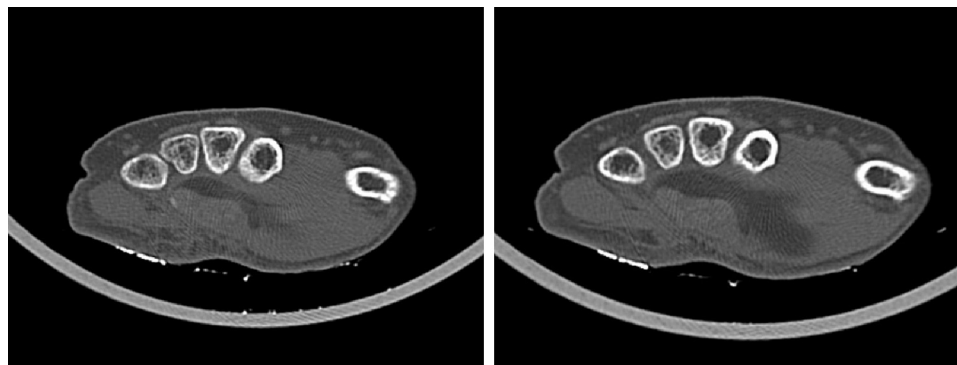


Figura 1 – TAC pré-operatória da mão.

Download English Version:

<https://daneshyari.com/en/article/8598889>

Download Persian Version:

<https://daneshyari.com/article/8598889>

[Daneshyari.com](https://daneshyari.com)