




ENDOSCOPIA

www.elsevier.es/endoscopia



CASO CLÍNICO

Colitis eosinofílica: presentación endoscópica inusual

Pablo Coste Murillo^{a,*}, Carlos Campos Goussen^a y Johanna Sauma Rodríguez^b

^a Servicio de Gastroenterología, Hospital Calderón Guardia, San José, Costa Rica

^b Servicio de Anatomía Patológica, Hospital Calderón Guardia, San José, Costa Rica

Recibido el 15 de julio de 2016; aceptado el 3 de agosto de 2016

PALABRAS CLAVE

Colitis eosinofílica;
Gastroenteritis
eosinofílica;
Esofagitis eosinofílica

KEYWORDS

Eosinophilic colitis;
Eosinophilic
gastroenteritis;
Eosinophilic
esophagitis

Resumen Los desórdenes gastrointestinales eosinofílicos primarios representan un espectro de trastornos inflamatorios gastrointestinales crónicos y de etiología desconocida, en los cuales el tejido es infiltrado por eosinófilos, sin causa identificable de eosinofilia tisular. Se subdividen en esofagitis eosinofílica (EE), gastroenteritis eosinofílica (GE) y colitis eosinofílica (CE), siendo esta la menos frecuente. Presentamos el caso de una paciente con CE, con una presentación endoscópica inusual.

© 2016 ASOCIACIÓN MEXICANA DE ENDOSCOPIA GASTROINTESTINAL A.C. Publicado por Masson Doyma México S.A. Este es un artículo Open Access bajo la licencia CC BY-NC-ND (<http://creativecommons.org/licenses/by-nc-nd/4.0/>).

Eosinophilic colitis: An unusual endoscopic presentation

Abstract Primary eosinophilic gastrointestinal disorders represent a spectrum of chronic inflammatory gastrointestinal disorders of unknown etiology in which eosinophils infiltrate the gut in the absence of known causes for such tissue eosinophilia. EGIDs can be subgrouped as eosinophilic esophagitis (EE), eosinophilic gastroenteritis (EG), and eosinophilic colitis (EC), being the least frequent. We present the case of a patient with EC and an unusual endoscopic presentation.

© 2016 ASOCIACIÓN MEXICANA DE ENDOSCOPIA GASTROINTESTINAL A.C. Published by Masson Doyma México S.A. This is an open access article under the CC BY-NC-ND license (<http://creativecommons.org/licenses/by-nc-nd/4.0/>).

Introducción

Mujer de 49 años con antecedentes de asma bronquial y rinitis alérgica, quien consulta por cuadro de diarrea crónica inflamatoria y pérdida de peso.

* Autor para correspondencia. Medicina Interna, Hospital Calderón Guardia, 11401 San José, Costa Rica, Teléfono: +506 60554259.
Correo electrónico: costepablo@gmail.com (P. Coste Murillo).

<http://dx.doi.org/10.1016/j.endomx.2016.08.001>

0188-9893/© 2016 ASOCIACIÓN MEXICANA DE ENDOSCOPIA GASTROINTESTINAL A.C. Publicado por Masson Doyma México S.A. Este es un artículo Open Access bajo la licencia CC BY-NC-ND (<http://creativecommons.org/licenses/by-nc-nd/4.0/>).

Cómo citar este artículo: Coste Murillo P, et al. Colitis eosinofílica: presentación endoscópica inusual. Endoscopia. 2016.
<http://dx.doi.org/10.1016/j.endomx.2016.08.001>

El hemograma, proteína C reactiva (PCR), química y análisis de heces no presentaron alteraciones. La gastroscopia presentó gastritis crónica atrófica y la colonoscopia inicial una mucosa colónica friable, de aspecto cicatricial, despulida, con formación de pseudopólipos y pérdida del patrón haustral normal, sugestiva de enfermedad inflamatoria intestinal (EII).

Las biopsias evidenciaron una mucosa con arquitectura conservada, sin datos de cronicidad, pero con importante incremento de eosinófilos en la lámina propia, formando importantes agregados en algunas áreas, compatible con colitis eosinofílica (CE).

Se inició tratamiento con prednisona y sulfasalacina, presentando resolución de su sintomatología. A los 2 meses, la paciente suspende la prednisona voluntariamente debido a la aparición de un exantema, con lo cual reinicia el cuadro diarreico.

Se repite el estudio endoscópico el cual evidenció a nivel de rectosigmoides, zonas de mucosa erosionada, placas de fibrina amarillentas y aspecto pseudomembranoso, con resto del colon normal. El estudio histológico de la mucosa rectal fue compatible con CE.

Discusión

La CE es extremadamente rara¹. La ausencia de criterios histológicos definitivos, hacen que el diagnóstico e incidencia de la enfermedad sean difíciles de establecer². Presenta una distribución bimodal que afecta a neonatos y adultos jóvenes, sin preferencia de género³.

La etiología es poco clara, pero se ha determinado que hay un componente genético y alérgico importante: el 16% de los pacientes presentan familiares con desórdenes similares, el 80% tienen evidencia de atopia y el 62% sensibilidad alimentaria¹.

La evidencia de acumulación de células mastocíticas y desgranulación en el tejido colónico de los infantes sugieren un rol predominante de la IgE, mientras que la rara anafilaxis por alimentos en adultos, sugieren un mecanismo asociado a linfocitos CD4⁺ Th2^{1,4}.

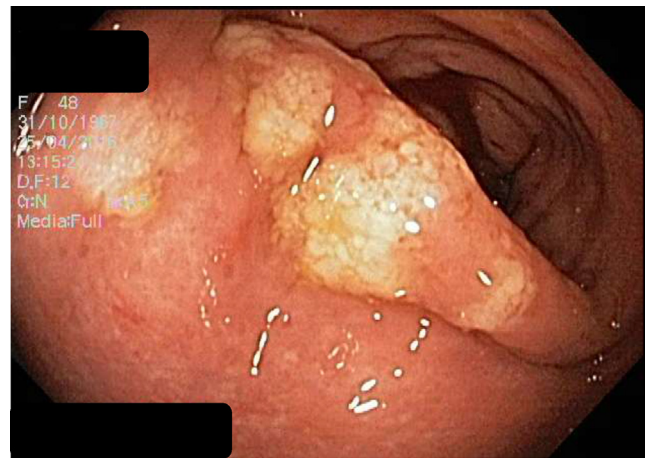

Figura 2 Rectosigmoides que evidencia zonas de mucosa erosionada, placas de fibrina amarillentas y aspecto pseudomembranoso.

La presentación clínica es muy variable y depende de la capa intestinal que esté predominantemente infiltrada por eosinófilos⁵. La afección mucosa origina principalmente dolor abdominal, náuseas, vómitos, saciedad temprana, diarrea, malnutrición, etc.^{5,6}. La infiltración transmural, trastornos de la motilidad y obstrucción intestinal y la ascitis eosinofílica sugiere afección serosa⁶.

Los principales diagnósticos diferenciales incluyen la infiltración eosinofílica del colon por colitis parasitaria, gastroenteritis eosinofílica (GE), EII, colitis medicamentosa (antiinflamatorios no esteroideos [AINE], rifampicina, clozapina, carbamazepina, tacrolimus) y otros^{3,6}.

El diagnóstico requiere la combinación de síntomas gastrointestinales inespecíficos, infiltración eosinofílica colónica en uno o más segmentos, y exclusión de otras causas de eosinofilia colónica⁶.

Endoscópicamente, la mitad presentan aspecto normal⁶. Cuando no es así, los cambios son inespecíficos^{7,8}, siendo más prominentes en colon ascendente y recto³.

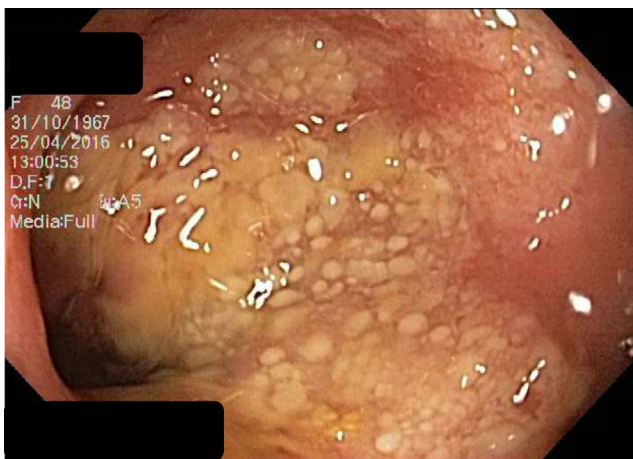

Figura 1 Rectosigmoides que evidencia zonas de mucosa erosionada, placas de fibrina amarillentas y aspecto pseudomembranoso.

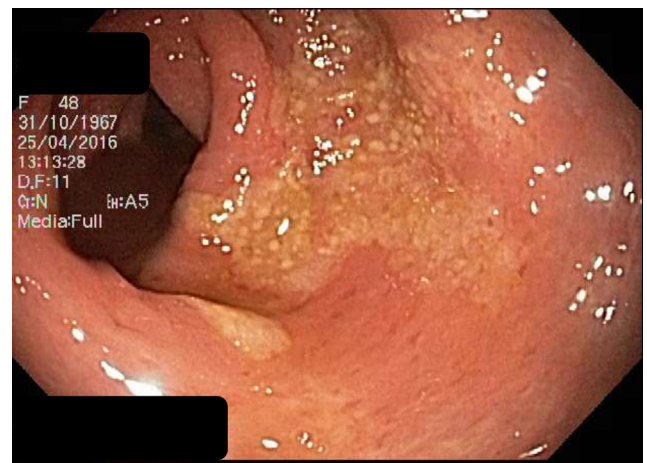

Figura 3 Rectosigmoides que evidencia zonas de mucosa erosionada, placas de fibrina amarillentas y aspecto pseudomembranoso.

Download English Version:

<https://daneshyari.com/en/article/8725555>

Download Persian Version:

<https://daneshyari.com/article/8725555>

[Daneshyari.com](https://daneshyari.com)