




Revista latinoamericana de cirugía ortopédica

www.elsevier.es/rslaot



Caso clínico

Tratamiento quirúrgico del cuarto metacarpiano secundario a enfermedad de Dieterich

Luis Maria Romero-Muñoz^{a,*}, Jose Manuel Miranda^b y Andrés Barriga-Martín^a

^a Departamento de Cirugía Ortopédica y Traumatología, Hospital Nacional de Paraplégicos, Toledo, España

^b Departamento de Cirugía Ortopédica y Traumatología, Hospital Virgen de Altagracia, Manzanares, Ciudad Real, España

INFORMACIÓN DEL ARTÍCULO

Historia del artículo:

Recibido el 27 de enero de 2017

Aceptado el 16 de febrero de 2017

On-line el xxx

Palabras clave:

Avascular

Necrosis

Metacarpiano

Cabeza

Dedo anular

Keywords:

Avascular

Necrosis

Metacarpal

Head

Ring finger

R E S U M E N

La necrosis avascular de la cabeza del metacarpiano es una rara condición denominada enfermedad de Dieterich. Hay un limitado número de casos descritos en la literatura médica. Dada su escasa casuística, la evidencia publicada no posee un tratamiento óptimo para la plena recuperación de estos pacientes.

Presentamos el caso de un paciente que desarrolló la enfermedad de Dieterich en el cuarto metacarpiano tratado quirúrgicamente con una evolución satisfactoria, aportándose el seguimiento más largo descrito en la literatura.

© 2017 Federación de Sociedades y Asociaciones Latinoamericanas de Ortopedia y Traumatología. Publicado por Elsevier España, S.L.U. Este es un artículo Open Access bajo la licencia CC BY-NC-ND (<http://creativecommons.org/licenses/by-nc-nd/4.0/>).

Surgical treatment for Dieterich disease of the ring finger metacarpal

A B S T R A C T

Avascular necrosis of the metacarpal head is a rare condition known as Dieterich disease. There are few cases described in the literature. Due to its low incidence the evidence published in the medical community literature has not an optimal treatment for a graceful recovery.

We report the case of a patient who developed a Dieterich disease at the ring finger that was surgically treated and presents a satisfactory outcome with the longest follow up described in the literature.

© 2017 Federación de Sociedades y Asociaciones Latinoamericanas de Ortopedia y Traumatología. Published by Elsevier España, S.L.U. This is an open access article under the CC BY-NC-ND license (<http://creativecommons.org/licenses/by-nc-nd/4.0/>).

* Autor para correspondencia.

Correo electrónico: luismadoc@gmail.com (L.M. Romero-Muñoz).

<http://dx.doi.org/10.1016/j.rslaot.2017.02.006>

2444-9725/© 2017 Federación de Sociedades y Asociaciones Latinoamericanas de Ortopedia y Traumatología. Publicado por Elsevier España, S.L.U. Este es un artículo Open Access bajo la licencia CC BY-NC-ND (<http://creativecommons.org/licenses/by-nc-nd/4.0/>).

Introducción

La necrosis isquémica de la cabeza de un metacarpiano es rara y fue descrita por Mauclair¹ y, posteriormente, por Dieterich² aunque es conocido con el epónimo de este último. Hemos encontrado 10 descripciones en la bibliografía¹⁻¹⁰ y dada su baja incidencia no se ofrece un tratamiento óptimo de la enfermedad para una recuperación completa de esta. Mostramos el caso de un paciente que desarrolló la enfermedad de Dieterich en el cuarto metacarpiano. Fue tratado quirúrgicamente con un resultado satisfactorio y con el seguimiento más largo descrito.

Caso clínico

Varón de 25 años de edad, estudiante, diestro que presentaba desde hacía 5 meses rigidez e inflamación y un dolor constante en el dorso de la articulación del cuarto metacarpiano (MTCF) que describió en la escala visual analógica (EVA) de 5. El dolor no cedía con el empleo de AINE y reposo. La carga mecánica de la articulación incrementaba el dolor. El paciente no refirió traumatismo previo y señalaba que los síntomas comenzaron de forma espontánea empeorando gradualmente. No existía historia previa de empleo de corticoides ni de enfermedad sistémica. El examen físico reveló inflamación y una palpación dolorosa sobre el dorso de la cuarta articulación del MTCF. El rango de movilidad a la flexión activa fue de 50° con limitación a la extensión de 20°, siendo esta dolorosa.

La radiografía simple presentó un colapso subcondral de la cabeza del MTC y una subluxación articular de la cuarta

articulación MTCF (fig. 1). La resonancia magnética (RM) objetivó áreas focales de osteonecrosis en la cabeza del cuarto metacarpiano (fig. 1). Con el objetivo de descartar coagulopatías, enfermedad infecciosa o procesos inflamatorios se realizó un estudio analítico, siendo el resultado de este normal.

Se inició un tratamiento ortopédico incluyendo el empleo de AINE, reposo y fisioterapia. No se evidenció mejoría en el plazo de 6 meses por lo que se optó plantear el tratamiento quirúrgico. El procedimiento se realizó bajo anestesia general del paciente y manguito de isquemia en brazo, a 250 mmHg. Se realizó un abordaje dorsal sobre el cuarto MTC siendo expuesta la cápsula articular. La apariencia de la cabeza metacarpiana era de colapso. Se resecó la sinovial con desbridamiento y curetaje del hueso subcondral necrótico. El tejido resecado fue enviado al servicio de anatomía patológica del centro para estudio. El examen histológico reveló necrosis ósea. Se comenzó en el postoperatorio inmediato la movilidad activa y pasiva de los dedos hasta el límite doloroso.

El paciente fue progresivamente mejorando de su dolor y fue incorporándose de forma progresiva a las actividades de su vida cotidiana. A los 4 años de seguimiento sufrió un traumatismo de alta energía en su mano derecha que provocó una fractura espiroidea del metacarpiano que fue tratada quirúrgicamente.

Durante el control clínico realizado a los 8 años del comienzo de los síntomas, el paciente presentaba una puntuación de 10 en el cuestionario Disabilities of the Arm, Shoulder and Hand (DASH). La radiografía simple reveló una remodelación de la articulación MTC y signos de consolidación ósea de la fractura metacarpiana presentando una movilidad activa completa y no dolorosa de los dedos (fig. 2).

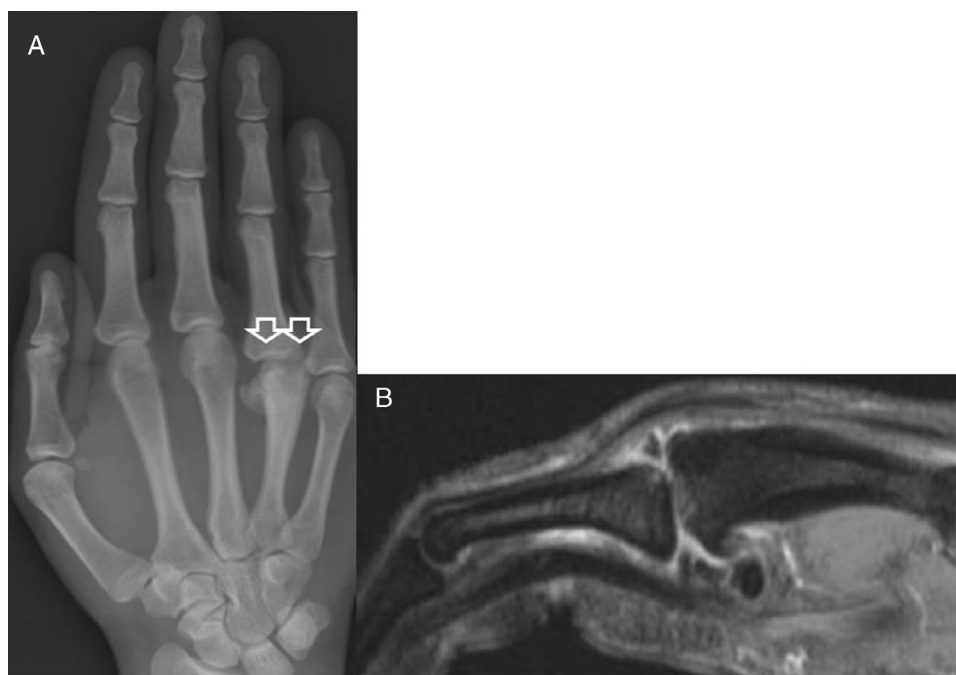

Figura 1 – A) Radiografía dorso-palmar de la mano derecha mostrando colapso subcondral de la cabeza del metacarpiano y subluxación de la articulación MTCF. B) Resonancia magnética con área de osteonecrosis en la cabeza del cuarto metacarpiano.

Download English Version:

<https://daneshyari.com/en/article/8803369>

Download Persian Version:

<https://daneshyari.com/article/8803369>

[Daneshyari.com](https://daneshyari.com)